Medizinische Fakultät der Universität Erlangen.

Über Wachstumhemmungen am Visceralskelett, speziell durch frühzeitige Röntgenbestrahlung.

Inaugural-Dissertation

zur Erlangung der
Doktorwürde in der Zahnheilkunde
vorgelegt einer
hohen medizinischen Fakultät
der Friedrich-Alexanders-Universität
Erlangen.

Vorgelegt von

Bruno Fath
appr. Zahnarzt.

Tag der mündlichen Prüfung
4. März 1926.

Erlangen 1926
Druck von Ferdinand Weißmann, Erlangen

Referent: Priv.-Doz. Dr. Hauenstein.
Dekan: Prof. Dr. Reinmöller.

Meinen lieben Eltern
in Dankbarkeit
gewidmet.

Übersicht.

Einleitung: Wachstumhemmende Kräfte.

A. Allgemeiner Teil

a) Wachstumsschäden durch Röntgenstrahlen

I. Biologische Wirkung der Röntgenstrahlen
II. Schädigung von Gefäßsystem und Lynphdrüsen
III. Schädigung von Knochen und des wachsenden Organismus
IV. Experimentelle Kasnistik der Strahlenwirkung.

b) Wachstumsschäden durch endokrine Störungen

I. Wesen der Drüsen mit innerer Sekretion
II. Einfluß der Schilddrüse
III. Experimentelle Kasnistik der endokrinen Störungen.

B. Spezieller Teil

I. Eigner Fall, Krankenbericht
II. Befund an Zahn- und Kiefersystem
III. Vergleich, eigne anthropologische Messungen.

C. Epikrise

Literaturangabe.

Die Kiefer haben unter den Schädelknochen in bevorzugtem Maße zu vielseitigen und umfangreichen Forschungen Veranlassung gegeben, teils zur Feststellung ihrer normalen und abnormen Formenbildungen, teils zur Ergründung der deformierenden Ursachen. Alle Formabweichungen wurden bald auf entwicklungsgeschichtliche, aber noch unbekannte Wachstumvorgänge, bald auf bestimmte Druckwirkungen, bald auf pathologische Veränderung der Knochensubstanz selbst zurückgeführt.

Die Erklärungsversuche der Entwicklung und der Ätiologie der Mißbildungen der Kiefer gingen fast alle von der Anschauung aus, daß sich der Knochen sowohl bei der normalen als auch deformen Gestaltung mechanischen Einflüssen gegenüber wie eine plastisch-elastische Masse verhalte, während die trophischen Wirkungen funktioneller und anderer Reize auf die Formbildung fast gar nicht in Betracht gezogen wurden.

Nach dem allgemeinen biologischen Grundsatz von Arndt und Schulz, wonach kleine Reize die Lebensfähigkeit anfachen, mittelstarke fördern und starke sie hemmen, antwortet auch der Kieferknochen auf äußere Einwirkungen, vor allem Druck und Zug. Vermehrter Druck wirkt hemmend auf das Wachstum, während Druckentlastung wachstumfördernd wirkt, wie Fick auf Grund zahlreicher Tierversuche darlegen konnte Soll auch der Druck als Wachstumsreiz gelten, so muß er inbezug auf die Intensität nach Roux ein intermittierender sein, während der permanente Druck am Knochen stets einen örtlichen Tod oder Atrophie erzeugt. Wachstumhemmend sind, abgesehen von chemischen Stoffen weiterhin die thermischen Energien außerhalb des physiologischen Optimums sowohl nach der maximalen wie nach der minimalen Seite hin. Unter den strahlenden Energien in chemischer Hinsicht verdienen die Röntgenstrahlen ganz besondere Erwähnung.

Darüber hinaus kann man im Anschluß an das biologische Gesetz alle äußeren Reize als wachstumshemmend ansehen, die in ihrer Intensität außerhalb der physiologischen Grenzen liegen.

Wenn von irgend einem Knochen, so gilt von den beiden Kieferknochen, daß sie das Produkt ihrer Funktion, ihrer Beziehungen sind. Mangel an Funktion, als Hypofunktion oder Afunktion wird daher sowohl den fertig gebildeten Knochen als auch den im Wachstum begriffenen Kieferknochen mehr oder weniger stark in Mitleidenschaft ziehen, was beim fertigen Knochen in einer Atrophie, der sog. Inaktivitätsatrophie zum Ausdruck kommt, beim wachsenden Knochen aber in einem verlangsamten Wachstumstempo geltend wird. Selbstverständlich spielen bei allen diesen Fragen auch die Zähne eine hervor-

ragende Rolle, da man einerseits dem Wachstum, dem Wechsel dem Verlust und den Anomalien der Zähne einen formbestimmenden Einfluß auf den wachsenden Kiefer zuerkannte, andrerseits die Zähne einen sehr komplizierten Mechanismus mit sehr manigfachen Funktionen darstellen im Zusammenwirken mit den Kaumuskeln, den Lippen, der Zunge, dem Naseninnern, dem Gaumen und dem Kehlkopf. Bei den engen Beziehungen aller Teile zueinander muß selbst die geringste Störung in der Entwicklung eines Teiles den ganzen Mechanismus und die normale Funktion aller anderen Teile dauernd und fortschreitend beeinflussen und zwar wie Angle sagt, bei normalen Verhältnissen im Sinne der Erhaltung der harmonischen Uebereinstimmung, bei disharmonis hen Verhältnissen im Sinne der Verschärfung des disharmonischen Zustandes.

Angle kannte nur mechanische Einflüsse an, die er für die Kausalität verantwortlich machte, wie vorzeitiger Verlust der Milchzähne, besonders des zweiten Milchmolaren, weiter Verlust bleibender Zähne, besonders der ersten bleibenden Molaren, verspäteter Durchbruch von bleibenden Zähnen, besonders häufig der Eckzähne Diese Ätiologie Angle's ist doch wohl zu einseitig und es hieße den gesamten Organismus in seinen vielfachen Korrelationen verkennen, wollte man die Beziehungen allzu lokal fassen. Virckow hat als erster auf den weiteren Zusammenhang zwischen Kieferknochen und dem Schädelganzen hingewiesen: „Alle größeren typischen Verschiedenheiten im Gesichtsbau beruhen zunächst auf Verschiedenheiten in der Bildung des Schädelgrundes".

Neuere Autoren, darunter Tomes, Körner, Walkhoff, Davids, sehen in der Mundatmung ein wichtiges Moment zu Hemmungsbildungen, bezw. Verbildungen; andere wie Fleischmann, Schmid, Engelson, Treudelenburg, glauben, daß die Rachitis der ersten Kinderjahre in vielen Fällen für die Hemmung der normalen Kiefergestaltung verantwortlich zu machen sei. Es ist überhaupt ein Zeichen moderner Anschauungen, — und dies oft mit gutem Grund — daß man über die lokale Ätiologie hinausgreift und mehr und mehr die ganze Beschaffenheit des Organismus als solchen, seine Konstitution, also die ererbte Disposition bei der kausalen Betrachtung der Hemmungsbildung und Mißbildung von Zahn- und Kiefersystem ins Auge faßt, wie es Pfaff und besonders auch Mayrhofer tun. „Heredity is to-day the central problem of biology" (Couklin). Nach Pfaff findet man außerordentlich viele Abnormitäten derselben Familie, während Herber und Martins unter Berufung auf Weißmann eine abnorme Wachstumstendenz auf Grund einer ererbten Anlage ablehnen. In neuester Zeit sieht man in einer mangelnden Wechselbeziehung der inneren Sekretion einen ganz bedeutenden Anlaß zu Hemmungsbildungen in Zahn- und Kiefersystem und zu abnormer Formgestaltung. Unter den zahlreichen Autoren ist es besonders

Biedl, Scholz, Kranz, Loos, die auf Grund zahlreicher Experimente die ganz enorme Bedeutung der normalen Hormonenwechselwirkung bestimmter Drüsen für die Entwicklung und Formgebung gerade des Kieferknochen darlegten.

So bedeutet gerade diese Erkenntnis in der Ergründung der Faktoren, die für die Hemmung des normalen Kieferwachstums von Bedeutung sind, eine wichtige Bereicherung des medizinischen Wissens, die nur von der Erfahrung von dem ganz bedeutenden hemmenden Einfluß übertroffen wird, den die strahlenden Energien, besonders die Röntgenstrahlen auf den wachsenden Organismus auszuüben imstande sind.

Gemäß dieser Voraussetzung will ich im Folgenden den schädigenden Einfluß der Röntgenstrahlen etwas näher darlegen, den dieselben auf den Organismus, speziell auch den wachsenden Organismus, auszuüben imstande sind.

So überaus segensreich die Röntgenstrahlen seit ihrer Entdeckung für die leidende Menschheit in diagnostischer und therapeutischer Hinsicht geworden sind, so ist ihre Anwendung immer noch mit gewissen Folgen verbunden und vor allem in der Therapie an biologische Maximaldosen geknüpft, deren Überschreitung dem lebenden Organismus die schwersten Schädigungen zufügen kann. Ganz abgesehen von den folgeschweren Überraschungen, die ihre erste noch harmlose Anwendungsweise mitsichbrachte, gehört auch heute ihre Verwendung noch keineswegs zu den gefahrlosen Manipulationen, obgleich doch ihr ungeheuer verbreitertes Anwendungsgebiet und die gelehrte Forschung einen gewaltigen Erfahrungsschatz und die Aufdeckung von lebenswichtigen Gesetzen der jüngsten Epoche überliefert hat. Man weiß heute längst zu unterscheiden von der letalen Dosis, die den Zelltod durch Keimzerstörung bewirkt; von der Lähmungsdosis, die die Fortpflanzungstätigkeit vernichtet und von der bloßen Reizdosis, die eine Steigerung der physiologischen Tätigkeit mit sich bringt. Man weiß auch, daß die Reaktion des Körpers auf die Einwirkung der Röntgenstrahlen ganz verschieden und in weitestem Maße abhängig ist von der Absorptionsfähigkeif der Gewebe, ferner von der Größe der Röntgendosis und weiterhin von der Empfindlichkeit der Gewebe gegenüber den eindringenden Strahlen. Gerade die Absorptionsfähigkeit und die Sensibilität der verschiedenen Gewebe mußte bei der grundverschiedenen Reaktion bei gleicher Dosis Anlaß zu eingehenden Untersuchungen werden; denn es bestehen zweifellos Sensibilitätsunterschiede bei verschiedenen Personen und an verschiedenen Hautbezirken und Geweben gegen Röntgenlicht. Besonders in die Augen fallend sind die von allen Forschern ausnahmslos anerkannten Verschiedenheiten der äußeren Haut (Gocht). Ferner wissen wir, daß bei jungem, stark wachsendem Gewebe die Empfindlichkeit gegen

Röntgenlicht größer ist; kurz die Verwendung der Strahlen erheischt Rücksichtnahme auf individuelle und örtliche Verhältnisse.

Schon Röntgen kannte die Unterschiede in der Absorptionsfähigkeit der Gewebe und machte sie von ihrer Dichte und ihrem spezivischen Gewichte abhängig. was heute noch als feststehend gilt. Nach Frank Schulz können von einer bestimmten Strahlenart Ovarien, Haut, Zungenepithel, Schilddrüse, Bindegewebe und Mundschleimhaut des Menschen (außer Knorpel und Knochen) das meiste vertragen; der Knochen absorbiert sehr viel Röntgenstrahlen, ist aber so gut wie gar nicht röntgensensibel. Die Röntgenempfindlichkeit der verschiedenen Gewebe steht im allgemeinen fest (Kienböck, Holzknecht) Knochenmark, Keimzellen, lymphoides Gewebe absorbieren im Verhältnis zum Knochen sehr wenig Röntgenstrahlen, sind aber außerordentlich röntgensensibel. Vor allem aber besitzen, wie Kienböck erkannte, in Proliferation befindliche Zellen infolge ihres lebhaften Stoffwechsels größte Röntgensensibilität und erleiden daher die größten Veränderungen. Zusammenfassend kann gesagt werden, daß von zwei verschiedenen Geweben, die gleich viel von einer gleichen Röntgenstrahlung absorbieren, dasjenige Gewebe mehr verändert wird, das empfindlicher für Röntgenlicht ist; ebenso wird von zwei Geweben, die gleich röntgensensibel sind, dasjenige mehr verändert, das von der gleichen Dosis mehr Röntgenlicht absorbiert.

In der Frage der Entstehung der biologischen Wirkung der Röntgenstrahlen gingen früher die Ansichten der meisten Autoren auseinander, während heute die Forscher darin einig sind, daß das eigenartige biologisch wirksame Agens bei der Röntgenbestrahlung die Strahlen selbst und die durch sie ausgelösten Sekundärstrahlen der wirksame Faktor sind und zwar sind es nach Wintz die sekundären β-Strahlen, d. h. in Kathodenstrahlen transferierte Röntgenstrahlen, die im Gewebe selbst entstehen; ferner die Fluoreszenz trahlung, die vom getroffenen Körper selbst in typischer Art ausgesendet werden und schließlich die Streustrahlen, als reflektierte Röntgenstrahlen, die praktisch das meiste Interesse beanspruchen. Dadurch, daß die Röntgenstrahlen in die lebenden Gewebe eindringen und durch die Sekundärstrahlenwirkung werden die Gewebe entsprechend ihrer verschieden großen Röntgenempfindlichkeit und entsprechend der absorbierten Menge und der Art des Röntgenlichtes verschiedenartig verändert.

Ueber den Reaktionsablauf der Röntgenwirkung erklärt sich Holzknecht folgendermaßen: Die Röntgenwirkung läßt sich ihrem Wesen nach als Hemmung progressiver Vorgänge an normalen und pathologischen Zellen begreifen, und sie ist relativ um so intensiver, je intensiver die betreffende progressive Zellveränderung, je rascher das Stoffwechseltempo der getroffenen

Zelle natürlicherweise abläuft. Dabei scheint es gleichgültig zu sein, ob das rasche Lebenstempo der Zelle ihre Fortpflanzung durch Teilung (Proliferation, Gewebserneuerung) oder eine andere Funktion der Zelle betrifft, z. B. die innere oder äußere Sekretion". So lassen sich also zwanglos die Gewebsveränderungen erklären aus der durch die Röntgendurchstrahlung eingeleiteten und langsam fortschreitenden Zellschädigung, die rasch, schon nach Stunden, mikroskopisch sichtbar einsetzt und erst nach Tagen und Wochen makroskopisch sinnfällig wird. So findet auch die sonst etwas rätselhafte Latenzzeit, das ist die ablaufende Zeit zwischen Strahleneinwirkung und äußerer Reaktion, eine hinreichende Erklärung. Neißer, Scholz und Kienböck vertraten schon 1900 die Anschauung, daß es sich bei der Röntgenwirkung primär um Degeneration und Nekrobiose der Gewebszellen handle und daß die entzündlichen Blutgefäßveränderungen erst als Folgeerscheinungen auftreten. „Bezüglich der Natur der Zellerkrankung wissen wir, daß es sich um einen eigenartigen, mikroskopisch direkt nachweisbaren Degenerationsprozeß handelt, der gleichmäßig an jeder Zelle, an jedem Muskel ungehindert angreift und auf das bestrahlte Gebiet beschränkt ist". (Holzknecht). Den nekrobiotischen Prozeß kann man sich vorstellen als eine Wirkung des in der getroffenen Zelle sich ansammelnden toxischen Materials, das von der Zelle selbst produziert wird, nachdem sie in ihrer normalen chemischen und energetischen Funktion gestört ist.

Genaue Untersuchungen der Spulwurmeier ließ erkennen, daß im wesentlichen die Kernteilung gestört war. Es fand sich regelmäßige Verdickung der Kernschleifen, Verklumpung und Zerfall der Chromosomen. Bei wachsenden, sich vermehrenden Zellen bildet der Angriffspunkt der Strahlen der Kern, was durch die Hertwig'schen Versuche an Froscheiern nachgewiesen ist. Nach neuesten Untersuchungen von Kok und Vorländer muß man aber die weitereinsetzende Nekrobiose dennoch von Giftstoffen abhängig machen, die ihrerseits auf die degenerativen Vorgänge auslösend wirken. Zusammenfassend nach diesen biologischen Vorbemerkungen läßt sich sagen, daß die primären Veränderungen der Gewebe als Zelldegeneration anzusehen sind und daß die sekundären Veränderungen am Gefäßsystem als Folge dieser primären Schädigung für alle weiteren Veränderungen der Gewebe und Organe verantwortlich sind. Gefäße und Bindegewebe bilden den Grundstock eines jeden Organs, schädigen wir Gefäße und Bindegewebe, so ist die Schädigung des Organs die unausbleibliche Folge.

Die Gefäßversorgung ist die Basis der Zelltätigkeit. Makroskopisch sehen wir nach Jüngling an den Gefäßen schon wenige Stunden nach der Bestrahlung eine Rötung, eventuell auch eine leichte Schwellung der Haut. Diese Schwellung geht meist in wenigen Tagen vorüber, kann aber als leichte Hyperämie auch

bestehen bleiben. Hat der Rückgang stattgefunden, so tritt sonderbarerweise nach 10—14 Tagen bis 3 Wochen abermals eine Rötung auf, diesmal ohne Schwellung. Mit dem Müllerschen Kapillarmikroskop sehen wir das Bild 6 Stunden nach der Bestrahlung folgendermaßen: Mäßige Gefäßlähmung, Papillarkapillaren sind nicht vermehrt, aber in vergrößerter Ausdehnung zu sehen; an den Knotenpunkten findet man kleine Anschwellungen und einen leicht lividen Farbton. Nach 12 Stunden sind die tiefen subpapillären Gefäße wahrnehmbar, die normalerweise unsichtbar sind; man hat das Bild der schwersten peripheren Vasomotoren-Lähmung. Nach 4 Tagen findet man beträchtliche Dilatation des papillären sowie des subpapillären Plexus mit Ödembildung; im allgemeinen zeigt das Feld eine dumpfere Tönung, was für eine weitere Ausdehnung der Gefäßlähmung in der Tiefe spricht. Eine Änderung in der Strömung ist kaum zu verzeichnen, d. h. sie bleibt kontinuierlich in den erweiterten Gefäßen. Bei starker Überdosierung stehen vor allem die Exudationserscheinungen im Vordergrund. Rost konnte histologisch zeigen, daß auch nach ganz niederen Dosen, die noch unter der Reizdosis liegen, am 5. Tage nach der Strahleneinwirkung die Endothelzellen der Kapillaren eine gewisse Veränderung der Gestallt von Kernschwellungen und verminderter Färbarkeit erkennen lassen. „Die Kerne der Endothelzellen springen knopfförmig in das Lumen der Kapillaren vor". Am 7. Tage fand Gaßmann an den großen Gefäßen Zelldegeneration der Intima, teilweise auch schon der Media, während er an den Kapillaren keine Veränderung sah. Ferner bemerkte er eine Vakuolisierung der Gefäßwand, worunter er eine Luckenbildung und siebartige Durchlöcherung in der Muskularis und der gewucherten Intima und weiterhin eine Auflockerung der Elastika versteht. Ferner Abspaltungen und partielle Verdickungen bis zum 3fachen der ursprünglichen Schichtdicke an der Intima. Eine weitere Folgerung ist die Teleangiektasiebildung. Die Feststellungen durch Gaßmann sind von Bärmann und Linser bestätigt worden (Wetterer, Handbuch der Röntgentherapie). Schmidt fand als Späterscheinung, daß die vakuolisierende Degeneration an den Endothelzellen der Halsgefäße allmählich fortschreitet. Bei den Kapillaren komme es eventuell zum völligen Schwund, bei den kleinen Arterien und Venen könne es zu Endarteritis bezw. Endophlebitis obliterans führen. Rückblickend ist es erstaunlich zu sehen, wie ungemein rasch der Einfluß der Röntgenstrahlen auf das Gefäßsystem vor sich geht; schon wenige Stunden also nach der Bestrahlung tritt eine Erweiterung der Kapillaren und des subpapillären Plexus ein, das klinische Bild der Gefäßlähmung. Die Endothelzellen erfahren also eine funktionelle Beeinflussung, die sich in einer Störung der Kontraktilität und einer erhöhten Durchlässigkeit für Blutbestandteile äußert.

Untersuchungen von Pordes ließen den Gedanken an eine Mitbeteiligung des Zellprotoplasmas bei den degenerativen Veränderungen laut werden. So faßt er die erste Lähmung an den Endothelzellen, die schon nach wenigen Stunden auftritt, als eine Erschütterung des protoplasmatischen Aufbaues der Zelle auf, während sich der Reaktionsablauf an den Zellkernen erst nach Wochen bemerkbar mache als Späterscheinungen einer zweiten Gefäßlähmung. Diese Frage muß für weitere Untersuchungen offen bleiben. Jedenfalls ist der destruktive Einfluß der Röntgenstrahlen auf das Gefäßsystem eine erwiesene Tatsache und stellt zweifellos eine „bionegative" Wirkung dar von allergrößter Bedeutung (Gocht).

Im weiteren Anschluß an die Veränderungen des Gefäßsystems reihen sich die Strahlenwirkungen auf die lymphatischen Organe und das Blut. Da Lympho- und Leukozyten zu den empfindlichsten Zellen des tierischen und menschlichen Körpers überhaupt zählen, stand es in der Theorie längst fest, daß auch die Lymphdrüsen einer Beeinflussung der Strahlenenergie unterliegen müssen, bis dann diese logische Voraussetzung durch das Experiment seine Bestätigung fand. Aubertin und Beaujard fanden schon 1904 durch Versuche, daß in den ersten Stunden nach einer Bestrahlung eine kurz dauernde, aber stark ausgeprägte Leukozytose mit Vermehrung der polymukleären neutrophilen Zellen auftritt, der später ein Leukozytenabfall folgt. Nach den Experimenten von Milchner und Mosse scheinen die roten Blutkörperchen von der Strahlenwirkung verschont zu werden; neueste genauere Untersuchungen dagegen von Seitz und Wintz zeitigen ein anderes Resultat. Nach ihren Angaben tritt bei Raumdosis = 1a (Dosierung nach Wintz) keine Veränderung der roten Blutkörperchen ein; vereinzelt Leutozytenanstieg, die Gerinnungszeit des Blutes ist etwas verringert, deutlicher nach 24 Stunden. Bei der Kastrationsdosis = 4a ist die Gerinnungszeit beträchtlich verlängert, der Hämoglobingehalt war sofort in allen Fällen gestiegen, sank nach 6 Stunden und war nach drei Tagen zur Norm zurückgekehrt. Bei der Karzinomdosis waren die Erythrozyten sofort um 95% vermindert, nach 6 Wochen noch um 3%, Leukozyten waren ebenfalls stark vermindert und erst nach 6 Wochen fast ausgeglichen. Heinecke machte Versuche mit weißen Mäusen und fand, daß nach Bestrahlung die Milz verkleinert war; es zeigte sich Schrumpfung und dunkelbraune Färbung, die Milzfollikel waren zerstört, das Pulpagewebe aufgelockert und die Malpighischen Körperchen verkleinert. In gleicher Weise fand er überall im Körper das lymphoide Gewebe zerstört und zwar in einem Reaktionstempo, in dem alle anderen Veränderungen noch latent bleiben. Der Ablauf der Wirkung ist ein so stürmischer, daß sie ihren Abschluß schon erreicht hat, wenn die Veränderungen an der Haut eben beginnen. Alle Forscher (Paul Krause, Ziegler,

Wöhler, Halberstädter) stimmen mit Heinecke überein, daß die Röntgenstrahlen eine elektive Wirkung auf das lymphatische Gewebe ausüben, die mit der Zerstörung gleichbedeutend ist, da nach therapeutischen Versuchen der Zerfall schon eintritt bei Dosen, die um 10 % der H E D schwanken (Jüngling). Für die praktische Röntgentherapie ist es ebenfalls als erwiesen erachtet, daß bei Bestrahlungen fast in der ganzen Ausdehnung des Strahlenkegels ein rapider Zerfall aller lymphozytären und leukozytären Elemente statthat. Dieser Zerfall findet sich in den Lymphdrüsen des Körpers und auch in der Thymusdrüse bei jungen wachsenden Tieren. Schon nach einer Bestrahlung von 10 Minuten setzen die Veränderungen an den Lymphfollikeln ein, bestehend in Kernzerfall in den Lymphozyten, Zusammenfließen der Kerntrümmer zu Chromatinkugeln und Aufnahme dieser Kugeln durch Phagozyten. Doch scheint die Regenerierung verhältnismäßig bald wieder einzutreten. Nach Ablauf besagter Prozesse setzen nach 2—5 Tagen nach Bestrahlung an der Milzpulpa und am Knochenmark degenerative Vorgänge ein. Im Knochenmark zerfallen nach Heinecke in erster Linie die Lymphozyten und die ungranulierten Myelozyten, in zweiter Linie die eosinophilen Zellen, Mastzellen, Riesenzellen, zerstörung der Markzellen beginnt schon mit $2\,^1/_2$—3 Stunden nach Beginn der Bestrahlung und ist nach 5—6 Tagen abgeschlossen. Krause fand das Knochenmark nach Röntgenbestrahlung auffallend zellarm, vor allem wären die Lymphozyten, in zweiter Linie die Leukozyten zugrunde gegangen. Wöhler konnte beim Menschen schon nach einer Bestrahlung von $1\,^1/_2$ bis 2 Minuten stets eine Hyperleukozytose nachweisen. Tetarsky erklärt diesen Anstieg der Leukozyten hauptsächlich damit, daß die Lymphdrüsen durch die Bestrahlung geschädigt werden, sodaß die Lymphozyten zugrunde gehen und ihre Neubildung sistiert, während der Anstieg der Leukozyten auf Reizung des Knochenmarkes beruht.

Bemerkenswert vor allem erscheint es, daß durch die Röntgenstrahlen nicht allein das Knochenmark, sondern die harten Stützsubstanzen Knorpel und Knochen selbst Veränderungen erleiden. Allerdings müssen dann größere Dosen verwendet werden, sodaß es zu Nekrosen kommt, denn für gewöhnlich gelten Knorpel und Knochen beim Erwachsenen als sehr widerstandsfähig infolge ihrer schwachen Sensibilität. Perthes berichtet einen Fall von Knochennekrose, die wohl als Spätreaktion des Knochens auf eine vor 1 Jahr erfolgten Bestrahlung gedeutet werden muß. Nach Jüngling können Dosen um 100 % der H E D mehrfach verabreicht, eine Knochennekrose verursachen mit fibröser Umwandlung des Markes und mangelhafter Durchblutung mit dementsprechender mangelhafter Regenerationsfähigkeit. Ob wir es hier mit direkten oder indirekten Folgeerscheinungen zu tun haben, bleibt noch dahin gestellt

Allgemein anerkannt hingegen und durch zahlreiche Versuche erwiesen ist die Tatsache der Wachstumshemmung des jungen in der Entwicklung stehenden Knochens. Aus dem Vorausgegangenen wissen wir, daß Zellen in dauernder Teilung und Vermehrung begriffen empfindlicher sein müssen als ausdifferenzierte Zellen mit langer Lebensdauer; da diese Punkte aber gerade auf den wachsenden Knochen Anwendung finden, konnte es keine Überraschung sein, als die ersten Wachstumhemmungen beim jugendlichen Knochen durch Röntgenstrahlen experimentell erzeugt wurden. Als erster dürfte wohl Perthes derartige Versuche angestellt haben im Jahre 1904 an jungen Hühnchen (Wetterer, Handbuch der Röntgentherapie). Es ließen sich bereits nach 1 Woche nach Bestrahlen des einen Flügels erhebliche Größenunterschiede gegenüber dem unbestrahlten Flügel feststellen. Ferner berichtete Försterling, daß bei Bestrahlen der einen Kopfhälfte bei einem Kaninchen die bestrahlte Seite schwächer im Knochenbau war und die Form des Schädels sich mehr abflachte als beim unbestrahlten. Weiter zeigte er, daß bei Bestrahlen der Hinterbeine eines Hundes der Oberschenkelknochen, wie auch Tibia und Fuß erheblich an Größe hinter dem unbestrahlten zurückblieb. Auch Récamier dehnte seine Versuche auf das Wachstum der Knochen aus (Wetterer). Seine Versuchstiere — neugeborene Katzen — wurden halbseitig einer Kopfbestrahlung ausgesetzt. Die anatomische Untersuchung nach 14 Tagen mit dem Kontrolltier zeigte, daß die bestrahlte Seite im Wachstum bedeutend hinter dem gesunden zurückgeblieben war. Die Knochen erwiesen sich in all ihren Teilen stark atrophisch. Durch Versuche an jungen Hasen zeigte Récamier, daß die Röntgenstrahlen auch die kontinuierliche Entwicklung des Periostes beeinträchtigen, ein Resultat, das mit obigem übereinstimmt. Leider liegen bei all diesen früheren Versuchen keine Angaben über die verwendeten Dosen vor, wodurch der Wert für die Therapie ein beschränkter bleibt. Neuestens suchte Hoffmann diese Lücke der experimentellen Therapie auszufüllen, indem er interessante Versuche über die Dosenhöhe, welche das Knochenwachstum im Tierversuch zu beeinflussen vermögen, an Kaninchen anstellte. Bei einer Dosis von 10—30 % der H E D sah er gelegentlich anregende Wirkuug auf das Wachstum; die Verlängerung des Knochens betrug nur wenige Millimeter (Jüngling). Bei ganz jungen Tieren sollen schon Dosen 25—30 % der H E D lähmend auf das Knochenwachstum wirken. Eine schwere Beeinträchtigung soll in allen Fällen bei 3 H E D stattgefunden haben, was sich histologisch als Verbreiterung der Knorpelwucherungszonen fand; die Knorpelzellen standen weiter auseinander, der Verkalkungsprozeß blieb zurück. Bis 1 H E D fand sich keine Degeneration oder Nekrose (Jüngling).

Försterling will selbst nach schwachen Röntgenbestrahlungen beträchtliche Wachstumstörungen beobachtet haben. Je jünger also das Tier, desto auffallender ist die Wirkung. Wachstumsstörungen an inneren Organen sind zuerst von Albers-Schönberg beim Hoden, von Heinecke an der Milz, lymphatischen Organen und Knochenmark bemerkt werden. Aus den Versuchen Försterlings an 34 Kaninchen, Hunden und Ziegen ergibt sich in ganz auffallender Weise, in welch starkem Maße Röntgenstrahlen bei jungen Tieren auf das Wachstum von Einfluß sind. Sämtliche Teile des Körpers können in dieser Weise beeinflußt werden, die einen stärker, die andern schwächer; sowohl Haare Haut, Muskeln, Knochen, als auch Leber, Niere, Milz. Exposition einzelner Gliedmaßen scheint keinen Einfluß auf das allgemeine Wachstum zu haben, während Exposition des Kopfes fest stets auch eine allgemeine Wachstumsstörung hervorrief.

Über die Wirkungen der Röntgenstrahlen auf die Zähne liegen bisher in der Literatur kaum Angaben vor. An früheren Versuchen wären die von Récamiers zu erwähnen, die er an jungen Katzen anstellte, an welchen er die Wirkung der Röntgenstrahlen auf die Zähne studierte. Seine Beobachtungen ergeben Verlangsamung des Wachstums der Zähne ohne Beeinflussung der Form (Wetterer). Jüngst wurde ein Fall von Gotthardt beschrieben, bei dem sich nach Bestrahlung eine rapide flächenhafte Karies an den betroffenen Zähnen einstellte die in kurzer Zeit zu dem Verlust der Zähne führte. Histologische Untersuchungen durch Walkhoff sind z. Zt. noch im Gange. Ob es sich dabei um eine primäre oder sekundäre Schädigung handelt, ist bis jetzt noch nicht geklärt. Nach Jüngling dürfte das Kariöswerden auf eine Mitbeteiligung der Speicheldrüsen zurückgeführt werden, da keine genügende Selbstreinigung durch Speichelfluß vorhanden ist. Vielleicht ist auch eine veränderte chemische Zusammensetzung des Speichels anzunehmen.

Der wachstumhemmende Einfluß der Röntgenstrahlen wurde im Experiment auch bei Embryonen in der Tier- und Pflanzenwelt festgestellt. So beobachtete Ferthes an Eiern von Askaris megalocephala den retardierenden Einfluß der Röntgenstrahlen auf die erste Teilung und auf die weitere Entwicklung des Embryo, der später mehr oder weniger ausgeprägte Mißbildung erzeugte. Bordier fand bei bestrahlten Seidenraupen ihre Kokons kleiner und vielfach waren die Puppen unvollständig; aus der geschädigten Puppe kroch kein Schmetterling aus. Lapriore beobachtete schon 1897, daß die Keimung des Pollens von Genista und Darlingtonia coronillae folia durch die Röntgenbestrahlung unterdrückt wurde. Ähnliche Versuche wurden von Försterling und Schwarz 1906 wiederholt und sie erhielten vielfach gleiche Resultate.

Zusammenfassend läßt sich sagen, daß es der experimentellen Forschung gelungen ist die theoretischen Möglichkeiten

und Problemstellungen der wissenschaftlichen Röntgenkunde zu prüfen und an geeigneten Versuchen den ganz bedeutenden wachstumshemmenden Einfluß der Röntgenstrahlen darzutun: naturgemäß lassen sich beim wachsenden menschlichen Organismus gleich schwere oder ähnliche Wachstumsstörungen erwarten und sie sind in genetischer und progrostischer Hinsicht nach gleichen Grundsätzen zu bewerten.

Zur Vervollständigung einer authentischen Beweisführung lasse ich die Protokolle über Försterlings Versuchsreihe an 34 Kaninchen, Hunden und Ziegen im Auszug folgen: die Protokolle sind entnommen aus dem „Archiv für klinische Chirurgie", Band 81. II.

Versuchsprotokolle.

1. Dunkelbrauner Hund. 8—9 Monate alt. Bestrahlt am 30. 8. 05. Ganze linke Hinterpfote wird bis zur Glutäalgegend durch ein kleines Loch im Bleigummi hindurchgesteckt, sodaß der ganze übrige Körper geschützt ist, und darauf bei ca. 20 cm Fokusdisstanz mit einer harten, alten Müller'schen Wasserkühlröhre unter mäßig starker Belastung 10—12 Minuten lang bestrahlt. 15. 9. 05. war die ganze linke hintere Extremität und die Außenseite der linken Glutäalgegend völlig enthaart; ferner war auch ein geringes Zurückbleiben im Wachstum zu bemerken. Kein Hinken. 30. 9. 05. Der linke Hinterfuß ist ca. 1 cm kürzer Es beginnen wieder Haare zu wachsen Das Tier ist ebenso lebhaft, wie die Geschwistertiere, hinkt auf dem linken Hinterbein.

28. 10. 05. Der Unterschied in der Behaarung ist fast ausgeglichen. Das linke bedeutend kürzere und schwächere Hinterbein ist so stark adduziert, daß es ungefähr unter der Mitte des Hinterkörpers sich befindet. Es bewegt sich leidlich schnell. Das Tier, das stets etwas kleiner war, hat sich sonst normal entwickelt.

14. 3. 06. Das Tier ist sehr lebhaft, kläfft sehr viel (Schmerzen?) Die Gebrauchsfähigkeit beider Hinterbeine ist durch die Adduktion des linken sehr behindert. Eine Lähmung liegt nicht vor. Die linke Beckenhälfte ist abgeflacht.

3. 4. 06. Das Tier wird durch Cyankali subkutan getötet, weil es durch vieles Bellen nachts sehr stört. Obduktion:

Die Haare über dem linken Hinterbeine sind etwas kürzer, in Farbe und Aussehen aber nicht viel verändert. Nach dem Abziehen mißt der linke Oberschenkel 13,5 cm zu 15,0 cm rechts. Der linke Unterschenkel links 11,3 cm, rechts 15,0 cm; der Fuß links 9,5, rechts 13,0 cm.

Die Muskulatur des linken Beines ist schwächer entwickelt, jedoch nicht viel erheblicher als es dem Größenunterschied entspricht. Der linke Hoden ist kleiner, wiegt 3,0 gr, während

der rechte 4,0 gr wiegt. Die übrigen inneren Organe sind makroskopisch nicht verändert.

Die Länge der Knochen der Hinterbeine beträgt nach dem Röntgenbilde:

Becken	links	85 cm,	rechts	88 cm
Oberschenkel	„	111 „	„	122 „
Tibia	„	94 „	„	132 „
Tarsus	„	32 „	„	41 „
Metarsus	„	42 „	„	53 „
Ganzer Fuß	„	98 „	„	126 „

An den Vorderbeinen und am Kopfe sind nach dem Röntgenbilde die einander entsprechenden Knochen vollkommen gleich lang.

2. 5) Weißbuntes Kaninchen, $11^1/_2$ Tage alt. Bestrahlt 20. 11. 05, nur Kopf.

20 cm Distanz, 10 Minuten.

2. 12. 05. Stirn und Mittelkopf völlig kahl.

23. 12. 05. Wieder etwas Haarwuchs. Kopf und Ohren kleiner als bei dem sonst gleichgroßen Kontrolltier 5a.

30. 12. 05. Stirnbreite geringer als bei 5a.

7. 2. 06. Das ganze Tier bleibt gegen 5a im Wachstum zurück. Der abnorm große Unterschied in der Kopfgröße ist auffallend.

15. 2. 06. Exitus, keine Krämpfe. Obduktion: sehr mager, Milz klein, dunkelbraun. Sonstige Organe o. B. Das als Kontrolltier aufgezogene, weißbunte Tier 5a vom selben Wurf war stets gesund, wurde am 15. 2. 06 getötet. Obduktion ergab normale Verhältnisse. Am abgezogenen Kopfe sehen infolge der geringen Stirnbreite von No. 5 die Augen nach oben außen, sind einander genähert und protundieren etwas. Das Nasenbein ist bei 5 gerade, bei 5a nach vorn konvex.

10. (7—10) Ein Wurf Kaninchen, 5 Stück. Geb. 5. 1. 06 mittags. Bestrahlt 6. 1. 06 nachmittag ca. 27 Stunden alt.

Graues Kaninchen; ganze linke Körperhälfte in Seitenlage 18 Minuten bestrahlt.

10. 1. größtes Tier des Wurfes.

13. 1. Beginnender Haarausfall.

16. 1. Die ganze linke Körperhälfte ist vom Kopf bis zum Schwanz kahl; der Haarausfall überschreitet um ca. 1 cm die Mittellinie.

2. 2. an den kahlen Stellen wieder kurze Wollhaare. Linkes Hinterbein etwas kürzer?

7. 2. Das Tier ist jetzt das kleinste des Wurfes. Linkes Ohr kürzer. Die nachgewachsenen Haare sind farblos.

24. 2. Unterschied zwischen den Ohren ca. 8 mm. Die ganze linke Körperhälfte ist etwas schwächer, rechte Vorderpfote deutlich kleiner.

1. 4. Das Tier wächst sehr langsam, ist sehr mager.

11. 4. Tot im Stall, ist äußerst abgemagert.

Obduktion: Deutliche Atrophie der ganzen linken Körperhälfte; Hinterpfoten scheinen gleich groß. Linke Niere bedeutend kleiner, ebenso das linke Auge. Milz sehr klein 20 : 4 : 1½ mm.

Knochenmaße nach Röntgenbild:

Oberarm	rechts	53 mm,	links	48,5	mm
Radius	„	45 „	„	43	„
Ulna	„	57,2 „	„	53	„
Kopfschädel	„	65 „	„	63	„
Augenhöhle	„	15 „	„	13	„
Ohrlänge	„	101 „	„	94,5	„

Die untere Thoraxapertur ist links kleiner als rechts. Kontrolltier vom gleichen Wurf, schwarz; stets gesund, lebt noch.

11—16. Ein Wurf Kaninchen (9 Stück) geboren nachts 9—10 3. 06. Bestrahlt am 11. 3. 06 mittags ca. 30 Stunden alt.

11. Weißes Kaninchen; Kopf und linke Vorderpfote 20 Minuten bestrahlt.

16. 3. Lockerung der Haare.

18. 3. Kopf und linke Vorderpfote kahl. Größe wie die des Kontrolltieres.

24. 3 mager; kleiner als das Kontrolltier.

28. 3. Abends tot im Stall.

Kopf und linke Vorderpfote sind noch kahl; die linke Vorderpfote ist kleiner.

16. Graues Kaninchen, großes Tier, rechte Körperhälfte bestrahlt von der Seite her 20 Minuten.

18. 3. kleiner als Kontrolltier, Lockerung der Haare.

24. 3. Ganze rechte Körperhälfte bleibt im Wachstum zurück. Rechte Pfoten kleiner. Wieder beginnende Behaarung.

16. 4. Ziemlich mager. Ganze rechte Hälfte schwächer, sodaß das Tier nach rechts hinübersinkt. Rechtes Hinterbein ist nach außen rotiert.

30. 4. Rechtes Vorderbein und Hinterbein werden stark nach außen rotiert und abduziert gehalten. Beim Hüpfen stehen sie normal. Rechtes Auge bedeutend kleiner. Rechtes Ohr ca. 1 cm kürzer, hängt schlaff herab.

9. 5. mittags tot. Obduktion:

Weiblich. rechtes Avarium etwas kleiner. Rechte Niere bedeutend kleiner, rechte Thoraxhälfte viel flacher. Milz klein, braunrot. Knochenmaße nach Röntgenbild:

Kopflänge	rechts	50 mm,	links	52	mm
Oberarm	„	31 „	„	37	„
Vorderarm	„	38 „	„	41	„
Becken	„	36 „	„	39	„
Oberschenkel	„	30 „	„	37	„
Unterschenkel	„	42 „	„	41	„
Hinterfuß	„	43 „	„	54	„

Dazu als Kontrolltier vom selben Wurf. 11 a weiß, ziemlich klein, stets etwas mager. 9. 5. tot im Stall.

Obduktion: Organe normal.

28.—32. Ein Wurf Kaninchen (7 Stück) geboren nachts 25.—26. April, bestrahlt 28. 4. 06 ca. 3½ Tage alt.

29. Weißes Kaninchen; bestrahlt linkes Hinterbein von außen her 10 Minuten.

4. 5. Linkes Hinterbein kleiner; Lockerung der Haare.

8. 5. Linkes Hinterbein bis Kniegelenk kahl.

3. 6. Linker Hinterfuß ca. 1½ cm kürzer; wieder behaart.

17. 6. Tot im Stall. Etwas Opisthotonus.

Obduktion: Linkes Hinterbein ca. 2 cm kürzer, Behaarung etwas geringer, Farbe ist gleich. Milz gerötet, mittelgroß. Knochenmaße nach Röntgenbild:

Länge des Femur	links	40 mm,	rechts	45	mm
„ der Tibia	„	55 „	„	65	„
„ des Fußes	„	55 „	„	62	„

30. Schwarzes Kaninchen; bestrahlt Kopf von links her 10 Minuten.

6. 5. Linke Körperhälfte geringer behaart und schwächer. Linkes Ohr kleiner.

8. 5. Linkes Auge noch geschlossen; rechtes offen.

13. 5. geringe spastische Starre der hinteren Extremitäten. Das rechte Hinterbein wird langsamer bewegt, ist nach außen rotiert. Ganzes Tier etwas träge. 22. 5. Wieder lebhafter. Der Kopf wird spitz und rattenähnlich.

14. 6. Ganzes Tier bleibt im Wachstum zurück. Linke Kopfhälfte schwächer, Auge und Ohr kleiner, Behaarung grauweiß. 17. 6. Tot im Stall, nicht obduziert.

Wie schon erwähnt, ist es eine logische Folge, wenn wir ähnliche Störungen auch bei bestrahlten Kindern annehmen. Allerdings wenden Jüngling, Schede, Karzer u. a. ein, daß das Wachstum des kindlichen Knochens sehr langsam erfolgt im Vergleich zu den im Tierexperiment verwendeten Knochen. Dieser relativ geringere Aufbaustoffwechsel spricht wohl für eine geringere Sensibilität des kindlichen Knochens. Wenn auch nach dieser Anschauung die Gefahren einer kindlichen Wachstumsstörung nicht ganz so groß sind, so finden sich doch in der klinischen Literatur vereinzelte Fälle einer Wachstumshemmung nach frühzeitiger Röntgenbestrahlung (Iselin und Dieterle, Stettner).

Jüngling beschreibt in seinem Buche über „Röntgenbehandlung chirurgischer Krankheiten" einen Fall von einer Wachstumshemmung, der im folgenden wiedergegeben werden soll.

„Erna U. 9 Jahre, Fungus genus sin. Erguß im linken Rezessus, Bewegungen stark eingeschränkt, Beugung bis 100°,

Streckung bis 170° möglich. Gelenklinie schmerzhaft Umfangsdifferenz am oberen Rezessus, 4 cm.

1. Bestrahlung 25. 5. 1919. 4 Felder; 0,5 In + 1 Al, Sy.—Opp. S. R. 37 cm Tn. Str. Dosis auf den Querschnitt berechnet 100%. Nachuntersuchung am 28. 10. 19 ergibt nichts Besonderes. Der tuberkulöse Prozeß ist wenig beeinflußt. Die Umfangsmaße über der Mitte der Patella rechts 26, links 27 cm. Im Bereiche des oberen Rezessus 3 cm Differenz.

2. Bestrahlung 28. 10. 19. Dieselbe Anordnung, wieder 100% auf den Querschnitt. Weiter nicht mehr bestrahlt. Ambulante Behandlung mit Gipsverbänden.

Nachuntersuchung am 10. 3. 21.

Schwellung zurückgegangen. Haut in der Kniekehle etwas induriert. Keine Schmerzen, Streckung bis 145°, Beugung bis 140°. Gelenkspalt noch druckempfindlich. Starke Atrophie!

Wegen der Hautveränderung keine weitere Bestrahlung — zunächst noch Gipsverbände. Weiterhin erhält Patientin eine Lederhülse. Die Röntgenaufnahme vom Sommer 1921 zeigt sehr starke Atrophie, einen von sklerosiertem Knochen umgebenen kirschkerngroßen Herd in dem lateralen Kondylus des Femur.

Nachuntersuchung 28. 11. 23.

Patientin trägt noch Lederhülse, sie ist mit dieser völlig beschwerdefrei. Keine Schwellung des Kniegelenks — Streckung ist annähernd frei, Beugung bis etwa 140°. Konturen des Kniegelenks deutlich, Patella scheint etwas tiefer zu stehen und ist nicht ganz frei verschieblich. Es fällt eine hochgradige Atrophie des linken Beines auf, das auch kürzer erscheint. Die Messung hat folgendes Ergebnis:

Spina iliaca ant. sup. bis innere Malleolusspitze rechts 82 cm, links 76 cm. Oberschenkel, spina iliaca ant. sup. bis innere Kniegelenkslinie rechts 47,5, links 44,5 cm.

Unterschenkel, innere Kniegelenkslinie		rechts	links
bis innere Knöchelspitze	cm	35	32,5
Knieumfang über der Mitte der Patella	cm	31	20
Oberschenkel 14 cm oberhalb der Patella	cm	37	30
Wade	cm	28	23,5

Auch die Patella ist links kleiner, genaue Messung ist schwer möglich, der Unterschied aber dürfte in jedem Durchmesser etwa 1 cm betragen.

Auf der Röntgenaufnahme, auf der beide Knie nebeneinander dargestellt sind, ist auch ein sehr deutlicher Dickenunterschied der Epiphyse nachweisbar. Der Querdurchmesser der Femurepiphysenscheibe beträgt rechts 7,3 cm, links 6,3 cm. Der Querdurchmesser der Tibiaepiphyse unmittelbar oberhalb der Knorpelfuge ist rechts 7, links 6,5 cm. Dagegen ist der

Querdurchmesser des Femurschaftes 3 cm oberhalb der Kniegelenkslinie im Röntgenbild beiderseits gleich. Sehr stark verkleinert das linke Fibulaköpfchen. der Querdurchmesser seiner Epiphyse beträgt 2 cm gegenüber 2,5 cm rechts. Ein Vergleich der Maße im Röntgenbild von 1919 und 1923 ist nicht möglich, da der alte Abstand nicht mehr bekannt ist und die neue Aufnahme mit Fernabstand gemacht worden ist. Vergleicht man die Umfangsmaße des Kniegelenks mit der vom Jahre 1919, so sind diese auf der kranken Seite, auf der keinerlei Weichteilschwellung mehr vorhanden ist, genau so groß wie im Jahre 1919 auf der gesunden Seite. Es hat demnach seit der zweimaligen Röntgenbestrahlung mit 100 % vom Jahre 1919 keinerlei Wachstum der an das linke Kniegelnnk grenzenden Epiphyse mehr stattgefönden, Es dürfte keinem Zweifel unterliegen, daß es sich im beschriebenen Fall um einen durch Röntgenwirkung ausgelösten Wachstumsstillstand handelt, und zwar hat die Wachstumsstörung zu einer Gesamtverkürzung des Knies um 6 cm geführt. Mit Inaktivität kann der Zustand auch nicht erklärt werden. Die hochgradige Verkürzung von 6 cm konnte aber nur durch eine direkte Schädigung der beiden aktiven Epiphysen der unteren Extremität, welche in erster Linie das Längenwachstum besorgen, hervorgerufen werden". (Jüngling).

Ein zweiter Fall von Röntgenschädigung von Dr. Kurt Stordeur aus der dermatol. Univ.-Poliklinik München soll hier wiedergegeben werden. Der Fall ist entnommen aus der Münchener med. Woche 1924. 71.

„Die 12jährige Kranke A. H. wurde nach ihren und ihrer Angehörigen Angaben in ihrem 2. Lebensjahre anscheinend wegen eines tuberkulösen Prozesses der Haut, der sich auf den Mittelfinger der rechten Hand erstreckte, mit Röntgenstrahlen behandelt. Wie hoch die Dosis war, mit welcher Strahlenhärte und mit welchem Filter damals bestrahlt wurde, war leider nicht zu ermitteln.

Klinisch zeigt der rechte Mittelfinger eine ausgedehnte Röntgenatrophie der Haut mit sehr ausgedehnter Teleangiektasiebildung, die am stärksten über der mittleren Phalanx ausgebildet ist, und sich dann auf der Endphalanx verliert. Die Haut über allen Phalongen ist glänzend und dünn. Gegenüber dem entsprechenden Mittelfinger der linken Hand zeigt der röntgengeschädigte Finger eine Gesamtverkürzung um etwa 1 cm. Ueber die genauen Maße wird weiter unten an Hand des Röntgenbildes zu sprechen sein. Der Finger zeigt eine sehr ausgesprochene Hyperextensionsstellung nach oben, wohl ein Zeichen der Verkürzung der auch röntgengeschädigten Sehne infolge eines narbigen Prozesses. Keine äußere Schädigung des Nagels, wohl Verkürzung. Der ganze Finger ist ulnarwärts abgebogen, es besteht eine leichie Konkavität nach der ulnaren Seite. Die subjektiven Beschwerden der Kranken sind verhältnismäßig gering.

Nur bei Frost ist der geschädigte Finger besonders empfindlich. Der Handschluß der rechten Hand ist gegenüber dem der linken nicht herabgesetzt. Auch der stark nach oben extendierte, geschädigte Finger behindert die Kranke kaum.

Röntgenologisch liegt ein äußerst interessanter Befund vor. Während sämtliche anderen Finger rechts und links sowohl in ihrem Gesamtausmaß wie im Längenmaß der Knochenphalengen durchaus gleiche Maße zeigen, ist der geschädigte Finger im ganzen um etwa 1 cm gekürzt und zwar die knöcherne Grundphalenge um ca. 3—4 mm, die Mittelphalenge um etwa 3 mm, die Endpholenge um 2 mm. Die Epiphysenlinie der Endphalenge des Mittelfingers der linken Hand zeigt normalen Befund, während die Begrenzung der Epi- und Diaphyse am geschädigten Finger unscharfe Konturierung bezw. Verwachsungsspangen aufweist. Es fällt eine plumpe Deformierung der Diaphyse des geschädigten Fingers in toto gegenüber den schlanken normal geformten Knochen der gesunden Seite auf. Das Strukturbild zeigt am distalen Teile der Fingerknochen Kammerbildung im Knochenbalkensystem. Die Kompakta ist beiderseits gleichmäßig entwickelt, periostale Veränderung besteht nirgends, wie es bei der Röntgenschädigung sonst wohl der Fall sein kann.

Nach dem klinischen und röntgenologischen Befunde handelt es sich im vorliegenden Falle um eine Wachstumsstörung eines wegen tuberkulösen Hautleidens mit Röntgenstrahlen behandelten Fingers, des äußerlich alle Eigenschaften einer Röntgenschädigung (Hautatrophie, Teleangiektasiebildung) im übrigen eine gleichmäßige absolute Schädigung des kindlichen Knochens zeigt — einer jener seltenen Fälle, die bisher veröffentlicht worden sind". (Stordeur).

Die beiden zilierten Fälle lassen erkennen, daß eine Wachstumsstörung im Kindesalter spez. eine Schädigung des Knochens durch Röntgenstrahlen sehr wohl im Bereiche der Möglichkeit liegt, wenn auch diese Fälle nur vereinzelt in der Literatur beobachtet bezw. beschrieben wurden. Im Weiteren sei speziell auch auf den Einfluß des endokrinen Systems hingewiesen auf die Entwicklung des Organismus, eine Frage, der neuerdings erhöhte Aufmerksamkeit geschenkt wurde.

Haben wir uns nach dem Vorausgegangenen die Wirkung der Röntgenstrahlen in einer Hemmung der normalen Wachstumsvorgänge hauptsächlich am Kiefersystem vorzustellen, wobei Störungen am Zahnsystem als wichtige Begleiterscheinungen auftreten, so ist der retardierende Einfluß der inneren Sekretion auf Kiefer- und Zahnsystem als primäre Folge von ähnlicher Bedeutung.

Seit ihrer Begründung durch Brown Séquard 1889 ist auf dem Gebiete der „inneren Sekretion“ viel gearbeitet worden; aber durch die zahlreichen Korrelationen und Wechselwirkungen der „Blutdrüsen“ untereinander liegt es in der Natur der Sache, daß auch heute noch trotz vieler wertvoller einwandfreier Feststellungen die tieferen Probleme noch vielfach ungeklärt sind. Unter „Innerer Sekretion“ verstehen wir nach Kranz das Produkt solcher Drüsen, das bestimmten chemischen Eigenschaften entspricht, die wir Hormone bezeichnen. Die Ausfallserscheinungen, die in einer Funktionsverminderung dieser Organe ihre Ursache haben, müssen durch Drüsenfütterung, Einspritzen von Drüsenextrakt oder Drüsentransplentation behoben werden können. Die durch experimentelle und klinische Beobachtungen gewonnene Anschauung von einem gegenseitig fördernden bezw. hemmenden Einfluß der Hormone auf ihre Produktion und Wirkung hat nun in Verbindung mit der Kenntnis der Einzelwirkungen auf den Gesamtorganismus aus zu einer Fülle theoretischer Varrationen geführt, deren Sichtung große Schwierigkeit gegenüberstehen. Der Vielseitigkeit der Erscheinungen im Experiment entsprechen in der Klinik Symptomenkomplexe, welche oft multiple Erkrankung im Blutdrüsenapparat in den Bereich der Möglichkeit ziehen lassen. Bekannt sind ja verschiedene Abhängigkeitsverhältnisse gewisser Blutdrüsen, so der Nebennieren von den Genitaldrüsen; Schilddrüse und Epithelkörperchen; Thymus und Genitaldrüsen.

Wachstumsstörungen und Dentitionsanomalien dürften in dieser Beziehung ihre Ursache nur in einer angeborenen Schwäche der inneren Sekretion haben, was auch von Josefsohn im neurologischen Zentralblatt erwähnt wird; oder aber in Erkrankungen und Verletzungen dieser Organe in allerfrühester Jugend, da ja bekanntlich Keimanlage und die Kronenbildung der bleibenden Zähne außer dem 2. und 3. Molaren bereits in die Zeit vom 2. bis 4. Lebensjahre fällt (Kranz).

Gebißfehler sind nach ihrer Aetiologie schwer zu beurteilen; vor allem kommt die Konstitution und Vererbung in Betracht, daneben aber auch Störungen von seiten der innersekretorischen Drüsen neben äußeren Einflüssen wie Trauman, vorzeitige Extraktion von Milchzähnen, die selbstverständlich als unbedeutende Störungen rein lokaler Art oft den Aufbau des ganzen Gebisses in Mitleidenschaft ziehen können. Von den Stellungsfehlern können nach Mayrhofer für das Lückengebiß und alle Formfehler des Zahnbogens wohl nur innere Ursachen in Form von Störungen seitens der Blutdrüsen in Betracht. Bei den Bißfehlern, speziell beim oberen Molarenvorbiß und noch häufiger beim unteren Molarenvorbiß dürften fast ausschließlich innere Ursachen anzunehmen sein (Mayrhofer); ebenfalls dürften beim Kreuzbiß und Scherenbiß innere Ursachen überwiegen. Ferner konnte Mayrhofer bei 30 Fällen 6 Fälle von verzögertem und

verspätetem Zahnwechsel auf ausschließlich innere Ursachen zurückführen, desgleichen 8 Fälle von stehen gebliebenen Milchzähnen und 3 Fälle von seitlicher Kontraktion, wo ausschließlich innere Ursachen in Frage kommen.

Einfluß auf das Wachstum und die Bildung von Zahn- und Kiefersystem scheinen alle Drüsen mit innerer Sekretion in mehr oder weniger typischer Form zu besitzen.

Eine Beeinflussung der Zahn- und Kieferentwicklung durch die Thymusdrüse ist zweifellos erwiesen. Kranz machte Versuche mit einem Hunde, dem er die Thymusdrüse entfernte und fand eine deutlich verzögerte Dentition sowie eine schon makroskopisch sichtbare Schwäche der Zähne. Das Experiment mit Ratten bestätigte denselben Befund.

Die nach Hypophysenexstirpation beobachteten schweren Allgemeinschädigungen ließen von vornherein Störungen der Dentition erwarten. Bei den von Legnani, Ascoli und Aschner beobachteten Fällen sind es wiederum neben einer Verdickung der Gesichtsknochen (Leontiasis) und einer vorherrschenden Hyerplasie des Unterkiefers vor allem Störungen im Zahnwechsel und manchmal auch Verminderung im Zahnbestand, was auf Störungen im Kalzium und Magnesiumstoffwechsel zurückgeführt wurde.

Auch die Genitaldrüsen, die ja eine gewisse Zentralstellung unter den inneren Drüsen einnahmen, scheinen auf Zahn- und Kiefersystem nicht ohne Einfluß, wie Versuche von Tandler und Groß darlegen.

Weitaus das größte Interesse in dieser Frage dürfte aber bis jetzt die Schilddrüse in Anspruch nehmen, haben wir doch auch über ihren funktionellen Einfluß auf das Wachstum und die Bildung von Zahn- und Kiefersystem auf Grund zahlreicher Beobachtungen und Experimente die genaueste Kenntnis. Das typisch ausgeprägte Bild für die Hypo- bezw. Afunktion der Schilddrüse ist der Kretinismus. Aber es braucht noch nicht einmal zu diesem ausgeprägten Symptomenkomplex des Kretinismus mit geistiger und körperlicher Degeneration zu kommen und es lassen sich sehr gut auch leichtere Einflüsse auf den wachsenden Organismus bei geringeren Schilddrüsenerkrankungen denken. Charakteristisch für Schilddrüsenhypofunktion ist die Hemmung des Knochenwachstums, besonders des Längenwachstums, während das Breitenwachstum ungestört zu sein scheint. Nach Loos ist am Zahn- und Kiefersystem das Blättrigwerden der Zähne, Retention von Zähnen, Anomalien der Stellung und Zahl ein stetes Merkmal.

Der Gesichtsschädel verlängert sich zu einer Art Schnauzenform, die aber nicht in einer Prominanz der Kiefer, sondern in einer alveolären Prognathia der Frontzähne im Bereiche des Zwischenkiefers besteht. Beachtenswert ist auch das Verhalten des Unterkiefers. Während er noch Kranz in einer Anzahl der

Fälle vorspringend ist, tritt er in einer geringen Zahl der Fälle gegenüber dem Oberkiefer zurück. Sein Bau ist im Verhältnis zu der kräftigen Entwicklung der übrigen Schädelknochen ein schwacher zu nennen. Ueber das Verhältnis von Gesicht und Schädel äußerst sich Kranz folgendermaßen: „Zumeist ist das Gesicht im Verhältnis zum Schädel zu klein, niedrig und erscheint durch die stark hervortretenden Jochbeine breit". Bei einer großen Zahl, etwa 12% war fehlerhafte Zahnbildung zu finden und die unregelmäßige Anordnung der Zähne ist bei all diesen Bildern auffallend. Ueberzählige und fehlende Zahnkeime, vorwiegend der Eck- und Schneidezähne sind keine Seltenheit. Die Schneidezähne sind oft klein, stehen auseinender und zeigen Längs- oder Querriffelungen; verschiedentlich finden sich eine Reihe von Zähnen im Kiefer retiniert.

Die ersten systematischen Aufzeichnungen über Kretinenschädel stammen von Vichow. In neuerer Zeit hat sich besonders Scholz in Prag mit dem Bau der Gesichtsknochen von Kretinen befaßt; sein Urteil geht folgendermaßen: „Der dem Kretinismus typisch zukommende Bau des Gesichtes wird auf eine Verkürzung der Schädelbasis zurückgeführt. Die Prognathie erscheint in allen ausgeprägten Fällen mehr oder weniger deutlich und zwar zu 32% meiner Beobachtung". Die funktionelle Bedeutung der Schilddrüse wird am deutlichsten als Ausfallserscheinung bei thyreoidektomierten Tieren beobachtet.

Nach Eppinger, Falta und Kudinger wirkt die Schilddrüse sowie das ganze chromaffine System auf den Stoffwechsel steigend, sodaß also ihre Ausfallserscheinungen mit den Störungen des herabgesetzten Stoffwechsels identisch wären. Bei seinen Untersuchungen in der Idiotenanstalt zu Bremgarten und im Siechenhaus zu Knittelfeld fand Kranz zahlreiche Entwicklungshemmungen und Stellungsanomalien der Zähne jeglicher Art. Ebenso Strukturfehler an den Zähnen und zwar meist Quer- und Längsriffelungen, sog. „rachitische" Zähne. Auch in der Frankfurter Klinik kam ein typischer Fall von Myxoedem zur Beobachtung, ein 13jähriger Junge, bei dem ausgesprochene Stellungsanormalien im Ober- und Unterkiefer, sowie verzögerte Dentition festgestellt wurde.

Die Beobachtungen bei Kretinen wurden durch Tierversuche bestätigt. So fand Riedl bei thyroidektomierten Hunden eine mangelhafte Entwicklung der Kiefer und der Zähne. Die Hemmung des Knochenwachstums ist eine typische und konstante Folge des Wegfalls der Schilddrüsentätigkeit bei jugendlichen Carnivoren. Nach Versuchen von Kranz wird beim Kaninchen durch Thyreoidektomie die Zahnregeneration an den Nagezähnen ganz wesentlich verzögert und durch Schilddrüsenfütterung wieder zur Norm gebracht; bei thyreoidektomierten Schweinen und Kaninchen fand sich Wachstumsrückstand in der Zahnentwicklung.

Zusammenfassend läßt sich sagen, daß durch Beobachtung und Experiment bei Schilddrüsenhypofunktion Zahn- und Kieferanomalien häufig sind, die Dentition sehr verlangsamt wird; ebenso Stellungsanomalien und Strukturfehler sehr zahlreich sich vorfinden.

Zum gleichen Resultate kam Mayrhofer, der bei 14 Ober- und Unterkiefern mit Dysfunktion der Schilddrüse enorme Abweichung vom normalen Gebiß feststellen konnte; anschließend ein Fall nach Mayrhofer, entnommen den Ergebnissen der ges. Zahnh. IV. Jahrgang, Heft II.

Fall 3. „Anton Besler aus Delaas. 13 Jahre alt. Kretinismus. Hat mit $2^1/_2$ Jahren gehen, verspätet sprechen gelernt. Mit 3—4 Jahren Rachitis. Im 3. Lebensjahre allmählicher Beginn der kretinischen Störung, dabei magerer geworden, Appetit verloren, zu gehen aufgehört. Körperlänge 130,4 cm. Nasenbildung normal. Myxoedem an den unteren Augenlidern. Haut glatt, Gesichtsfarbe etwas blaß, Zunge normal, Appetit schlecht, schlechter Ernährungszustand; leidet an Diarrhoeen, schwitzt stark. Gang schwerfällig, Sprache mangelhaft, Intelligenz gering, schlechter Schulerfolg, Gehör rechts gut, links schlecht. Temperament ruhig.

Gebißbefund.

1. Dentition und Zahnwechsel. Oberkiefer: Milcheckzähne noch vorhanden, zweite Milchmolaren bereits gewechselt, zweite bleibende Molaren noch nicht erschienen (verspätete Zahnung). Unterkiefer: Milcheckzähne bereits ausgefallen und die bleibenden Eckzähne im Durchbruche, zweite Milchmolaren bereits gewechselt, zweite bleibende Molaren noch nicht erschienen (verspätete Zahnung). Eine geringe Verspätung der zweiten Dentition, welche sich an der Grenze der Norm befindet.

2. Gebißform:

a) Stellungsfehler. Oberkiefer: Preßgebiß mitlingualer Verdrängung und mehreren Drehungen. Unterkiefer: Preßgebiß mit geringeren Drehungen.

b) Bißfehler: Geringer Grad von Deckgebiß. Einzelne Verschiebungen lokaler Natur.

3. Karies. Oberkiefer: 11 kariesfreie Zähne, 2 Zähne kariös.

Wenn man auch vor einer allzuweiten Begriffsfassung von den Störungen durch Schilddrüsendysfunktion abraten muß, so ist nach den obigen Ausführungen der ganz enorme Einfluß unverkennbar und kann bei Zahn- und Kieferanomalien sehr wohl differential-diagnostisch in Betracht gezogen werden.

Nachstehend folgt die Beschreibung des Falles, der mir von Priv. Doz. Dr. Hauenstein in liebenswürdiger Weise zur Bearbeitung überlassen wurde.

Patient H. B., geboren 22. 9. 1910. Vater: Metzgermeister

Entwicklung ungestört nach Angaben der Mutter, an früheren Krankheiten Windpocken mit 2 Jahren, Masern mit 6 Jahren.

Am 10. 11. 1918 hat Patient über Schmerzen an einem unteren linken Milchmolaren geklagt, dabei eine Geschwulst von Pflaumengröße von der Mutter bemerkt. Zahn wurde entfernt und Geschwulst mit Sarkom identifiziert, das am 19. 11. operiert wurde. Wegen schlechtem Aussehen und öfterem Nachtschweiß Klinikaufnahme und Bestrahlung empfohlen.

Bei Aufnahme Frontzähne im Ober- und Unterkiefer im Wechsel, an Stelle vom 1. Prämolaren unten links zur Wange ziehende Narbe. Drüsen am linken Unterkieferwinkel und Halsdreieck vereinzelt fühlbar; leichte Struma, Genitale wohl ausgebildet.

13. 12. 1918 erste Röntgenbestrahlung 25 Minuten, 2 Tage starker Röntgenkater; Drüsen links stärker als rechts.

10. 3. 1919 zweite Bestrahlung 50 Minuten, darnach starker Röntgenkater. Teilnahmslosigkeit. 14 Tage nach letzter Bestrahlung Anschwellung der Unterkiefergegend und der unteren Gesichtshälfte unter Beteiligung der Mundschleimhaut. Nach wenigen Stunden teilweiser Rückgang; gesteigerte psychische Depression; morgentliche Uebelkeit.

5. 5. 1919 Bestrahlung 75 Minuten mit einmaliger Unterbrechung durch Erbrechen. Kein Katergefühl. Gedunsensein der Unterkieferpartien und der unteren Gesichtshälfte. Stellenweise strengartige Infiltration besonders in der Nähe des ehemaligen Tumors.

2. 6. 1919 Drüsen an der linken und rechten Halsseite verschwunden. Gesichtslymphdrüsen an der Tumorseite entlang zu tasten, Mundschleimhaut blaß.

28. 7. 1919 2 mal 25 Minuten Bestrahlung; sehr starker Kater mit häufig Erbrechen; ausgesprochene Rötung der Wange mit Infiltration und subkutaner Bläschenbildung. Tonsillen nicht vergrößert, Lymphfollikel der hinteren Rachenwand blaß, vergrößert. Sitz des ehemaligen Tumors völlig einwandfrei

1. 8. 1919 Entlassung.

Da die Angaben über die Dosisgröße entsprechend den älteren zu dieser Zeit verwendeten Maßen keine nach heutigen Begriffen exakte sein kann, muß zusammenfassend gesagt werden, daß alle 4 Bestrahlungen inbegriffen 2 mal die Sarkomdosis verabreicht wurde, berechnet zu 70% der H E D auf dem Krankheitsherd nach Seitz und Wintz.

17. 12. 1919 Nachuntersuchung. Lokalbefund: reaktionslose Narbe, keine Drüseninfiltration, lymphatische Apparate des Rachens nicht mehr hyperplastisch.

1. 3. 1920 zweite Nachuntersuchung. An Sarkomstelle gute Narbe; korrespondierende Stelle am Unterkiefer rechts (Felderbestrahlung) atrophisch verändert.

7. 6. 1920 Wesentlich veränderter Gesichtsausdruck; Züge scheinen älter und gereifter; geringer Hautturgor.

13. 3. 1922 Atrophie der lymphatischen Apparate des Rachens. Illustrierend dürfte das Blutbild sein. Blutbefund am 12. 12. 1918 10 Uhr vormittags vor der ersten Bestrahlung:

		13. 12. 5 Uhr nachm.
R	4. 150000	3. 900000
W	11. 400	19. 320
Hb %	96	84,½ %
Neutroph.	48,6	86,5
Eosinoph.	8,4	—
Mastz.	0,6	0,5
Lymphoz.	36	8,75
Monon.	6	4,75
Türkif.	0,4	—

Blutbefund am 15. 3. 1922.

R	4. 800000	Eosinoph.	7,25
W	100000	Mastz.	0,25
Hb %	95 %	Lymphoz.	20,75
Neutroph.	63,75	Monon.	7,5
	Türkif.	0,5 %	

Dazu muß aber notwendigerweise bemerkt werden, daß die Schädigung des Blutes eine regelmäßige Erscheinung nach allen Bestrahlungen ist, die deshalb als Allgemeinschädigung aufzufassen ist, welche leicht und vollkommen reparabel ist und zwar in den meisten Fällen schon nach mehreren Wochen, eine Tatsache, die auch in unserem Falle durch den Blutbefund vom 15. 3. ihre Bestätigung finden dürfte.

Weiterhin dürfte in dieser Beziehung ein direktes Abhängigkeitsverhältnis zwischen Blutschädigung und Atrophie der lymphatischen Organe des Rachens kaum anzunehmen sein.

Status praeseus.

Befund an der äußeren Haut. Gesichtsausdruck etwas senil verändert. Gesichtsfarbe eher blaß, Hautturger gering. Muskulatur im Gesichte nicht sehr kräftig.

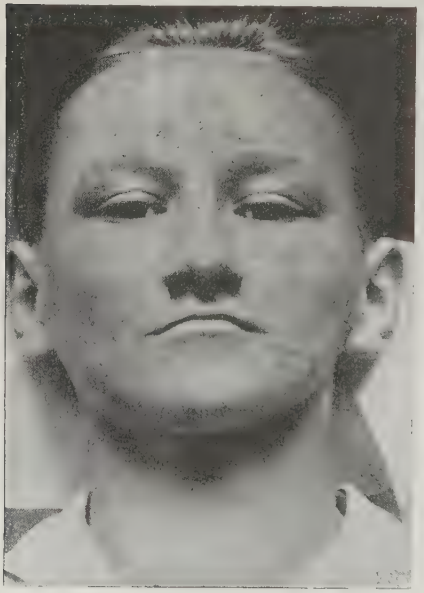

Haut der unteren Hälfte beider Wangen glänzend, gefleckt; stark atrophisch. Vereinzelt Teleangiektasiebildung. Herdweise Pigmentierung. Mund- und Unterkieferpartien treten im Verhältnis zum gut entwickelten Obergesichte stark zurück. Der ganze Eindruck erinnert an die kindliche Schädelform.

Befund am Zahnsystem.

1. Dentition u. Zahnwechsel.

Im Oberkiefer fehlen:

rechts:

6 extrahiert, 7 noch nicht in voller Höhe durchgebrochen, 8 fehlt.

Links:

8 fehlt, 7 eben in halber Höhe durchgebrochen, 3 fehlt, persistierender Milcheckzahn; der bleibende Eckzahn liegt nach dem Röntgendiagramm noch im Kiefer retiniert.

5 ist noch nicht in voller Höhe durchgebrochen. Im Unterkiefer fehlen beiderseits die Weisheitszähne, ebenso fehlen beiderseits die zweiten Prämolaren, die nach der Röntgenuntersuchung noch im Kiefer retiniert sind.

2. Gesundheitszustand der Zähne.

Die vier unteren Molaren tragen sämtlich zentrage Silberamalgamfüllungen; die vier unteren Frontzähne haben approximale Goldfüllungen, ebenso 1 und 2 unten links kleine Silberamalgamfüllungen am foramen coecum. Oben rechts 7 trägt zentrale Silberamalgamfüllung, oben links 6 Goldkrone.

3. Gebißform.

a) Stellungsfehler. Oberkiefergaumenhöhe und Gaumenweite normal; Bogenform normal bis auf Zwischenkiefer, der unregelmäßige Anordnung zeigt; besonders die linken Schneidezähne sind nach vorn auswärts gedrängt, während der persistierende Milcheckzahn links mehr nach innen verlagert ist. Die Differenz der Schneidekantenlage der beiden mittleren oberen Schneidezähne ist bedeutend und zwar ist die Schneidekante

des linken Schneidezahnes um etwa 5 mm nach vorne und um ebensoviel nach oben gegenüber der rechten Schneidekante verlagert.

Der Unterkiefer zeigt ein V-förmiges Preßgebiß mit beiderseitigen Lücken an Stelle der zweiten Prämolaren, starke linguale Kippung der ersten Prämolaren und ersten Molaren beiderseits.

b) Bißfehler. Beiderseitiger starker unterer Molarenverbiß und zwar rechts um Molarenlänge. Unterer Schneidezahnvorbiß besonders rechts und links teilweiser Kopfbiß ergibt eine Progenie mit partiellem Kreuzbiß.

Befund am Kiefersystem.

An Stelle des ehemaligen Tumors im Kiefer noch eine Verdickung im Kiefer und eine Verlötung der Wangenschleimhaut mit der Kieferschleimhaut. Links und rechts in der Wangenschleimhaut strangartige Infiltration an Stelle der Bestrahlungsfelder. Verjüngung der beiden Unterkiefer nach unten als Zeichen einer Wachstumshemmung der beiden Unterkieferäste; besonders aber zeigt sich in der Gegend der unteren Prämolaren beiderseits an Stelle der Bestrahlungsfelder starke Atrophie; die Bogenform der Kiefer zeigt auch an dieser Stelle eine Pressung, wodurch ihr V-förmiger Charakter entsteht. Der Kiefer als solcher erscheint zu klein und nach vorne gedrängt.

Lymphdrüsen im Nacken sind noch ganz vereinzelt eben tastbar, Unterkiefergegend völlig frei, ebenso lymphatische Apparate im Rachen atrophiert.

Soweit sich die klinischen Symptome überblicken lassen, haben wir zweifellos einen hochinteressanten Fall vor uns, der wohl mit einer gewissen Wahrscheinlichkeit in seinen Folgeerscheinungen am Kieferskelett als Röntgenschädigung anzusprechen ist, während andererseits die Merkmale der Dentitio tarda und die Stellungs- und Gebißanomalien in ihrer Aetiologie nicht dieselbe eindeutige Erklärung finden dürften.

Wie ein Paradoxon steht die Tatsache des etwas gealterten Gesichtsausdruckes neben Verjüngung des Gesichtsskelettes nach

unten, das der kindlichen Schädelform nicht unähnlich sieht. In diesem Zusammenhange war es naheliegend die Knochenwachstumsvorgänge am kindlichen Schädel überhaupt etwas näher ins Auge zu fassen. Selbstverständlich ist es, daß Wachstum und Proportion des Schädels in einem gewissen gegenseitigen Verhältnis stehen und daß den treibenden Kräften von Eienergie, Funktion und Hormonenreiz ein ausgleichendes Aequivalent gegenübersteht. So wissen wir, daß beim Neugeborenen des Cranium cerebrale dem Cranium viscerale an Raumausdehnung ganz bedeutend überlegen ist, und daß erst im Laufe der Entwicklungsjahre eine Kompensierung geschaffen wird, die erst nach Abschluß der Reifung je nach dem Geschlechte zum Stillstand kommt.

Während aber diese Gesetze früher nur von den Künstlern bewußte oder unbewußte Beachtung fanden, erregte die Lehre vom „goldenen Schnitt" des Aesthetikers Adolf Zeising bald auch das Interesse der wissenschaftlichen Welt. Im Jahre 1870 schrieb der belgische Statistiker Adolphe Quetelets seine „Anthropométrie ou mesure des différentes facultés de l'homme", die teilweise auch heute noch Geltung hat, obwohl ihr längst exakte Forschungen der letzten Jahrzehnte gegenüberstehen, die durch genaue Messung am Schädel und in vivo erzielt wurden. Heute ist die Anthropologie eine eigene Wissenschaft, die sich aber auf die Anthropometrie notwendigerweise stützen muß.

Da sich also die Entwicklung des menschlichen Organismus nach gewissen Gesetzen vollzieht, so braucht man nur das „Normalmaß" des Wachstums zu kennen, um alle Formabweichungen nach dem Grade ihre Abnormität beurteilen zu können. So war es auch in diesem Falle verlockend die Wachstumsstörungen anthropometrisch zu registrieren und mit dem „normalen" Kopfskelett in Vergleich zu setzen, welches Normalmaß an Hand eines größeren Materials durch Messungen gefunden wurde. Ich konnte mich dabei auf Messungen stützen, die bereits von Weißenberg und Gustav Franke angestellt wurden, teils machte ich unter gleichen oder ähnlichen Bedingungen eigene Messungen. Als Material dienten gleichaltrige Knaben, die schon äußerlich einen gewissen „normalen" Habitus aufwiesen.

Zur Erläuterung müssen einige technische Fragen vorangestellt werden.

1. Unter „Mittellinie" des Alveolarbogens wird nach Franke die Linie verstanden, die sich mitten durch die lingualen und fazialen Alveolasränder hinzieht, sodaß sie gleichzeitig die einzelnen Alveolen halbiert sowie die Mittelpunkte der Zähne in der Höhe der Alveolarränder miteinander verbindet.

2. Die Vorderweite (Spannweite) des Alveolarbogens als Abstand der Schnittpunkte, die beiderseits durch die Bogenmittellinie mit dem Alveolarseptum zwischen dem 2. Prämolar und dem 1. Molar gebildet werden.

3. Die Hinterweite des Alveolarbogens als Abstand der homologen Schnittpunkte zwischen dem 1. und 2. Molaren.

4. Die Höhe des Alveolarbogens, die den Abstand des Bogenscheitels im Schnittpunkt mit dem Septum der mittleren beiden Schneidezahnalveolen, von der „Vorderweite“ ausgerechnet.

Die Messungen an den Kieferbögen und Zahnbögen wurden genau nach dem Vorgehen von Franke ausgeführt und die gefundenen Zahlen mit den dortigen verglichen.

Während der Oberkiefer des Falles die Normalmaße sehr wohl erreicht, verhalten sich die Maße beim Unterkiefer wie folgt:

Weiten des Unterkiefer-Alveolarbogens.

Bogen-Maße	Vorder-Weite	Hinter-Weite	Höhe
Normal-Maß	42,7 mm	49,2 mm	19,2 mm
Patient H. B.	39,4 mm	46,5 mm	18,8 mm
Differenz	+ 3,3 mm	+ 2,7 mm	+ 0,4 mm

Die Differenz zwischen den Normalmaßen und den Zahlen des Patienten ist relativ hoch, besonders in der Vorderweite und läßt auf eine bedeutende Wachstumsverlangsamung besonders in der Prämolarengegend mit Sicherheit schließen, was sich bei der Aufstellung des zweiten Gebisses in einem empfindlichen Raummangel bemerkbar machen muß.

Noch interessanter ist der zahlenmäßige Vergleich des Gesichtsskelettes des Patienten mit dem von gleichaltrigen „normalen“ Knaben. Die Messungen wurden an 21 Knaben der Fortbildungsschule zu Erlangen angestellt und zwar nach den Methoden der zahnärztlichen Kieferorthopädie, wie sie an der hiesigen Universitäts-Zahnklinik bei allen Messungen angewendet werden. Als Hilfsapparate dienten der anthropologische Tasterzirkel und der anthropologische Gnathometer. Alle Gesichtspunkte wurden vorher mit dem Signierstift festgelegt und vor den Einzelmessungeu genauestens nachgeprüft.

Die eindeutige topographische Fixierung der gebrauchten Meßpunkte wird aus der Anthropologie und der zahnärztlichen Kieferorthopädie als bekannt vorausgesetzt.

Alle angegebenen Werte verstehen sich in Milimeter. Anschließend folgen die Protokolle meiner Messungen, angestellt 5.—10. Juni 1925.

Protokolle.

Name: H. B. Stand des Vaters:
Alter: 14 Jahre 9 Monate. Metzgermeister.
Besondere Merkmale: siehe vorhergehend.

Trichion — Nasion 74 mm	Infradentale — Prosthion
Nasion — Gnathion 100 mm	Porion — Gonion 66 mm
Nasion — Prosthion 59 mm	Gonion — Gnathion 71 mm
Prosthion — Gnathion 46 mm	Gnathion — Infradentale 28 mm
Zypomat. — Zygomat. 142 mm	Porion — Orbitale 77 mm

Kieferhöhe zwischen Prämolaren 28 mm.

1. D. Anton, Schneider.
14 Jahre 10 Monate. Merkmale: Schmalgesicht, die oberen Eckzähne im Durchbruche.

Trich. — Nas. 56	Infradent. — Prosth. 11
Nas. — Gnath. 124	Por. — Gon. 56
Nas. — Prosth. 73	Gon. — Gnath. 91
Prosth. — Gnath. 76	Gnath. — Infrad. 36
Zypom. — Zygom. 127	Por. — Orb. 68

Kieferhöhe zwischen Prämolaren 32.

2. Willy M., Schreiber.
14 Jahre 7 Monate. Tiefer Biß.

Trich. — Nas. 49	Infrad. — Prosth. 11
Nas. — Gnath. 106	Por. — Gon. 55
Nas. — Prosth. 63	Gon. — Gnath. 77
Prosth. — Gnath. 45	Gnath. — Infrad. 33
Zypom. — Zygom. 127	Por. — Orb. 72

Kieferhöhe zw. Prämolaren 29.

3. Walter F., Prokurist.
14 Jahre 11 Monate. Ganz normal.

Trich. — Nas. 65	Infrad. — Prosth. 13
Nas. — Gnath. 111	Por. — Gon. 67
Nas. — Prosth. 64	Gon. — Gnath. 88
Prosth. — Gnath. 45	Gnath. — Infrad. 32
Zypom. — Zygom. 133	Por. — Orb. 28

Kieferhöhe zw. Prämolaren 30.

4. Georg G., Schneider.

15 Jahre 1 Monat. Weite Zahnstellung, mittlere Makroglossie.

Trich. — Nas. 63	Por. — Gon. 65
Nas. — Prosth. 55	Gon. — Gnath. 87
Prosth. — Gnath. 45	Gnath. — Infrad. 31
Zygom. — Zygom. 130	Por. — Orb. 79
Infrad. — Prosth. 13	Kieferhöhe zw. Prämolaren 27

5. Georg B., Leitungsaufseher.

15 Jahre 5 Monate. Kleine untere 6 Jahr Molaren, 5 unten beiderseits fehlen, seitl. linker Schneidezahn unten nicht vorhanden. Eckzahn neben Schneidezahn.

Trich. — Nas. 60	Infrad. — Prosth. 14
Nas. — Gnath. 110	Por. — Gon. 57
Nas. — Prosth. 59	Gon. — Gnath. 82
Prosth. — Gnath. 58	Gnath. — Infrad. 34
Zygom. — Zygom. 131	Por. — Orb. 71

Kieferhöhe zwischen Prämolaren 29.

6. Hans T. Vater gestorben.

14 Jahre 6 Monate. In der Entwicklung etwas zurück.

Trich. — Nas. 62	Por. — Gon. 58
Nas. — Gnath. 98	Gon. — Gnath. 75
Nas. — Prosth. 57	Gnath. — Infrad. 28
Prosth. — Gnath. 40	Por. — Orb. 71
Zygom. — Zygom. 126	Kieferhöhe zw. Prämolaren 26

7. Michael L. Mutter: Spinnereiarbeiterin.

Leichter Vorbiß oben.

Trich. — Nas. 62	Infrad. — Prosth. 11
Nas. — Gnath. 101	Por. — Gon. 61
Nas. — Prosth. 57	Gon. — Gnath. 78
Prosth. — Gnath. 46	Gnath. — Infrad. 32
Zygom. — Zygom. 129	Por. — Orb. 73

Kieferhöhe zwischen Prämolaren 28.

8. Adam K. Vater gefallen, Spinner.

14 Jahre 6 Monate. Tiefer Biß, leichter Vorbiß.

Trich. — Nas. 58	Infrad. — Prosth. 11
Nas. — Gnath. 105	Por. — Gon. 67
Nas. — Prosth. 62	Gon. — Gnath. 73
Prosth. — Gnath. 56	Gnath. — Infrad. 34
Zygom. — Zygom. 133	Por. — Orb. 80

Kieferhöhe zwischen Prämolaren 32.

9. Fritz Sch., Spinner.

14 Jahre 4 Monate. Kräftiges Gebiß, 2 Prämolaren unten beiderseits nicht vorhanden.

Trich. — Nas. 64	Infrad. — Prosth. 15
Nas. — Gnath. 113	Por. — Gon. 67
Nas. — Prosth. 64	Gon. — Gnath. 79
Prosth. — Gnath. 49	Gnath. — Infrad. 33
Zygom. — Zygom. 136	Por. — Orb. 84

Kieferhöhe zwischen Prämolaren 31.

10. Hermann J., Hilfsarbeiter.

14 Jahre 5 Monate. Okklusionsanomalien, Zähne für Kiefer zu groß.

Trich. — Nas. 65	Infrad. — Prosth. 14
Nas. — Gnath. 106	Por. — Gon. 60
Nas. — Prost. 57	Gon. — Gnath. 80
Prosth. — Gnath. 46	Gnath. — Infrad. 32
Zygom. — Zygom. 133	Por. — Orb. 71

Kieferhöhe zwischen Prämolaren 31.

11. Paul G. Vater gestorben.

14 Jahre 10 Monate. Linker oberer Eckzahn noch nicht durchgebrochen; in der Entwicklung etwas zurück.

Trich. — Nas. 64	Infrad. — Prosth. 15
Nas. — Gnath. 113	Por. — Gon. 58
Nas. — Prosth. 70	Gon. — Gnath. 73
Prosth. — Gnath. 46	Gnath. — Infrad. 32
Zygom. — Zygom. 128	Por. — Orb. 78

Kieferhöhe zwischen Prämolaren 30.

12. Fritz Sch., Oberpfleger.

14 Jahre 10 Monate. Kräftig entwickelt.

Trich. — Nas. 64	Infrad. — Prosth. 14
Nas. — Gnath. 125	Por. — Gon. 70
Nas. — Prosth. 75	Gon. — Gnath. 94
Prosth. — Gnath. 52	Gnath. — Infrad. 37
Zygom. — Zygom. 145	Por. — Orb. 78

Kieferhöhe zwischen Prämolaren 33.

13. Hans K., Schiffer.

14 Jahre 9 Monate. —

Trich. — Nas. 57	Infrad. — Prosth. 13
Nas. — Gnath. 111	Por. — Gon. 50
Nas. — Prosth. 65	Gon. — Gnath. 77
Prosth. — Gnath. 45	Gnath. — Infrad. 33
Zygom. — Zygom. 130	Por. — Orb. 79

Kieferhöhe zwischen Prämolaren 27.

14. Hugo B., Bäcker.

14 Jahre 9 Monate. Tiefer Biß.

Trich. — Nas. 64	Infrad. — Prosth. 12
Nas. — Gnath. 110	Por. — Gon. 61
Nas. — Prosth. 69	Gon. — Gnath. 79
Prosth. — Gnath. 44	Gnath. — Infrad. 32
Zygom. — Zygom. 127	Por. — Orb. 74

Kieferhöhe zwischen Prämolaren 28.

15. Albert H., Spinnereimeister.

15 Jahre 6 Monate. Weite Alveolarbögen, weite Diastemen.

Trich. — Nas. 60	Infrad. — Prosth. 12
Nas. — Gnath. 123	Por. — Gon. 70
Nas. — Prosth. 71	Gon. — Gnath. 80
Prosth. — Gnath. 58	Gnath. — Infrad. 36
Zygom. — Zygom. 130	Por. — Orb. 74

Kieferhöhe zwischen Prämolaren 30.

16. Richard U. Vater gestorben.

14 Jahre 6 Monate. Etwas vorentwickelt.

Trich. — Nas. 76	Infrad. — Prosth. 11
Nas. — Gnath. 122	Por. — Gon. 75
Nas. — Prosth. 64	Gon. — Gnath. 90
Prosth. — Gnath. 48	Gnath. — Infrad. 38
Zygom. — Zygom. 140	Por. — Orb. 80

Kieferhöhe zwischen Prämolaren 35.

17. Johann W., Schneider.

14 Jahre 7 Monate. In Entwicklung etwas zurück; linker oberer Milcheckzahn steht noch, bleibender im Durchbruch. Linke untere Prämolaren noch nicht vollentwickelt, rachitische Hypoplasien, Kopfbiß.

Trich. — Nas. 66	Infrad. — Prosth. 14
Nas. — Gnath. 109	Por. — Gon. 60
Nas. — Prosth. 61	Gon. — Gnath. 70
Prosth. — Gnath. 48	Gnath. — Infrad. 33
Zygom. — Zygom. 131	Por. — Orb. 71

Kieferhöhe zwischen Prämolaren 32.

18. Joseph H. Buchbinder.

14 Jahre 9 Monate. Linker oberer Eckzahn noch nicht voll entwickelt, tiefer Biß, Vorbiß oben.

Trich. — Nas. 75	Infrad. — Prosth. 9
Nas. — Gnath. 109	Por. — Gon. 67
Nas. — Prosth. 61	Gon. — Gnath. 77
Prosth. — Gnath. 41	Gnath. — Infrad. 31
Zygom. — Zygom. 135	Por. — Orb. 77

Kieferhöhe zwischen Prämolaren 26.

19. Georg W., Schreiner.

14 Jahre 6 Monate. Tiefer Biß, Progenie.

Trich. — Nas. 61	Infrad. — Prosth. 9
Nas. — Gnath. 109	Por. — Gon. 51
Nas. — Prosth. 62	Gon. — Gnath. 83
Prosth. — Gnath. 47	Gnath. — Infrad. 33
Zygom. — Zygom. 133	Por. — Orb. 57

Kiefernhöhe zwischen Prämolaren 29.

20. Fritz W., Hilfsarbeiter.
15 Jahre. —

Trich. — Nas. 63	Infrad. — Prosth. 15
Nas. — Gnath. 115	Por. — Gon. 45
Nas. — Prosth. 65	Gon. — Gnath. 81
Prosth. — Gnath. 50	Gnath. — Infrad. 35
Zygom. — Zygom. 130	Por. — Orb. 73

Kieferhöhe zwischen Prämolaren 31.

21. Johann R., Zimmermann.
14 Jahre 8 Monate. —

Trich. — Nas. 70	Infrad. — Prosth. 8
Nas. — Gnath. 111	Por. — Gon. 65
Nas. — Prosth. 67	Gon. — Gnath. 79
Prosth. — Gnath. 42	Gnath. — Infrad. 31
Zygom. — Zygom. 133	Por. — Orb. 78

Kieferhöhe zwischen Prämolaren 26.

Zusammenstellung der Meßergebnisse nach Maximal- und Minimalwert und Schwankungsbreite:

Anthrepol. Meßpunkte	Max.W.	Min.-W.	Schwank. Breite	Hans B.
Trichion — Nasion	79	56	23	74
Nasion — Gnathion	125	98	27	100
Nasion — Prosthion	75	55	20	59
Prosthion — Gnathion	76	40	36	46
Zygom. — Zygom.	145	126	19	142
Porion — Gonion	75	45	30	66
Gonion — Gnathion	94	70	24	71
Gnathion — Infrad.	38	28	10	28
Kieferhöhe zw. Prämol.	35	26	9	28

An Hand vorhergehender Tabelle läßt sich deutlich ersehen, wie fast alle Werte der Gesichts-Längenmaße des Patienten den Minimalwerten der Messungsreihe stark genähert sind, während die Obergesichtswerte und die Gesichts-Breitenwerte mehr den Maximalwerten sich nähern.

Im folgenden sind die Gesichtsmaße zusammengestellt, wie sie in der Anthropologie gebräuchlich sind. Nach Rudolf Martin verstehen wir unter:

1. Ganzgesichtslänge die Linie von der Haargrenze (Trichion) bis zum Kinn (Gnathion).
2. Gesichtslänge ist die Linie von der Nasenwurzel (Nasion) bis Kinn (Gnathion).
3. Mittelgesichtslänge von der Nasenwurzel (Nasion) bis zum Alvorlarrand des Oberkiefers (Prosthion).
4. Jochbreite ist größte Entfernung zwischen den beiden Jochbögen (Zygomatikon links — Zygomatikon rechts).

Um auch bei einer kleineren Zahlenreihe möglichst genaue Durchschnittswerte zu erhalten, wurden die Meßergebnisse nach Mittelwert, Zentralwert und Individualwert ausgedrückt. Der Mittelwert ist von einer Zahlenreihe das arithmetische Mittel durch Addition und Division. Der Zentralwert ist diejenige Mittelzahl, bei der wie z. B. bei 21 10 oberhalb und 10 unterhalb derselben liegen. Der Individualwert ist diejenige Mittelzahl, die bei einer Zahlenreihe am häufigsten vorkommt.

Gesichtsmaße	Mitt.-W.	Zent.-W.	Ind.-W.	Hans B.
Ganzgesichtslänge	177	174	175	174
Gesichtslänge	112	110	111	100
Mittelgesichtslänge	64	63	59	59
Jochbreite	132	133	133	142
Länge d. aufsteig. Astes	60	67	67	66
Unterkieferschenkellänge	81	79	79	71
Kinnhöhe	33	33	33	28
Kieferhöhe zw. Prämol.	30	30	31	28

Während nach dieser Zusammenstellung die Vergleichswerte für die Gesichtslängen bezw. Obergesichtslängen Schwankungen unterworfen sind, ist an den Werten für den Unterkiefer eine ganz bedeutende Differenz gegenüber den „normalen" Durchschnittswerten zu verzeichnen, was unbedingt für eine Wachstumsstörung speziell dieser Partien spricht, ein Resultat, das mit den Messungen der Alveolarbogenweite des Unterkiefers völlig übereinstimmt.

Zum Schlusse meiner Arbeit dürfte eine kritische Beurteilung des Falles als solcher und seine Bedeutung in diagnostischer und therapeutischer Hinsicht von Interesse sein.

Wenn Jüngling eine namhafte Beeinflussung des Knochenwachstums bei bestrahlten Kindern nicht ohne weiteres annehmen möchte, da das Wachstum der Knochen doch kein so exzessives wie bei den gewöhnlich herangezogenen Versuchstieren sei, so hat das wohl bis zu einem gewissen Grade seine Berechtigung. Während nach Weißenberg das Wachstum des Menschen bis zum 6. Lebensjahre als sehr exzessiv zu bezeichnen ist, setzt vom 6. bis zur beginnenden Pubertät allerdings ein mehr gemäßigtes Wachstumtempo ein; aber es dürfte doch von ganz besonderer Bedeutung sein, daß der Kieferknochen eine gewisse Sonderstellung hinsichtlich seiner Funktion als Träger des Zahnsystems einnimmt, was auch in dem Reichtum an Blutgefäßen und Lymphorganen zum Ausdruck kommt, neben einem erhöhten Aufbaustoffwechsel, der gerade auch in der zweiten Dentitionsperiode für die Röntgensensibilität von steigerndem Einfluß ist. Aber außer der Sensibilität hängt die Reaktion wie wir wissen von der Absorption der Strahlen ab, die wiederum von der Absorptionsfähigkeit der Gewebe und der verabreichten Dosis abhängig ist. Wenn Jüngling eine Knochenatrophie nur von „Hohen Dosen" erwartet, so ist zu bedenken, daß wir doch weniger von absoluten Dosen sprechen können, sondern die Höhe der Dosis eigentlich erst von der Reaktion der Gewebe bestimmt wird.

Ueber den etwaigen Einfluß von Tumoren auf das Knochenwachstum liegen bisher keine Angaben vor. Auch als Inaktivitätsatrophie dürfte der Wachstumsrückstand kaum hinreichend erklärt werden können, da doch auch der Oberkieferknochen als zugehörige Basis bei der Kaufunktion das gleiche Schicksal teilen müßte. Ferner wissen wir, daß auf die endgültige Gestaltung der Kiefer die Funktion als Kauapparat, sowie als vikarierende Atmung von enormer Bedeutung ist. So tragen nach Herbst der Kaudruck der Zähne, der Zungen,- Lippen- und Wangendruck, ferner der Gewebedruck und der veränderte Luftdruck bei Mundatmung zu der Gestaltung der Kiefer bei. Aber alle diese äußeren Einflüsse

spielen mehr bei der Bildung des Oberkiefers eine ausschlaggebende Rolle, während der wachsende Unterkiefer nach Pfaff viel weniger beeinflußt wird. (Zungendruck als Kompensator!)

Weiterhin beschränken sich diese deformierenden Agentien mehr auf den Alveolafortsatz, während die Basis der Kiefer mehr von inneren physiologischen oder pathologischen Ursachen in früheren Entwicklungsepochen lage- und größebestimmend beherrscht werden (Pfaff). Wichtig erscheint in diesem Zusammenhange die Frage der Vererbung. Während der Faktor der Vererbung von Augle negiert wird, glaubt man heute mit Bestimmtheit (Walkhoff), daß Zahn- und Kieferanomalien leichter und schwerster Art direkt vererbt werden können. Untersuchungen und Nachforschungen dieser Art bei der Aszendenz zeigten im vorliegenden Falle kein positives Ergebnis, sodaß eine Vererbung der Kieferabnormität völlig auszuschließen ist.

Gestörte Funktion durch Mundatmung oder üble Angewohnheiten muß nach den Angaben des Patienten und seiner Mutter möglichst außerhalb unserer Betrachtung bleiben. Wie schon früher angedeutet, könnte noch eine endokrine Störung der Entwicklung des Kieferknochens differentialdiagnostisch in Frage kommen. Aber auch diese Beeinflussung kann nicht elektiver Art sein und gleiche oder ähnliche Veränderungen müßten auch am Oberkiefer und an anderen Organen nachgewiesen werden können, was aber nicht der Fall ist. Mayrhofer warnt mit Recht vor einer allzuhäufigen Beschuldigung der inneren Sekretion als kausales Agens, denn unsere diesbezüglichen Kenntnisse sind noch nicht vielseitig genug. Demgegenüber deuten die Atrophie der Lymphapparate an Kiefer und Rachen und die Atrophie der Wangen mit einer gewissen Wahrscheinlichkeit auf die Nachwirkungen der wiederholten Röntgenbestrahlung hin, die zur Wachstumshemmung des Unterkiefers geführt haben.

Andererseits nun lassen sich die odontologischen Anomalien nicht ganz eindeutig erklären. Was zunächst den gestörten Zahnwechsel, die Denditiv Tarda betrifft, so verstehen wir darunter den Durchbruch von Zähnen, der später wie in der Norm erfolgt und oft viele Jahre verzögert sein kann, was man dann auch unter dem Bilde der Retention faßt. Während Eckzähne und 2. Prämolaren normalerweise im 10. bis 12. Lebensjahre durchbrechen sollen, steht im vorliegenden Falle noch der linke obere Milcheckzahn im Kiefer fest, während an Stelle der beiden unteren Prämolaren beiderseits Lücken vorhanden sind. Die röntgenologische Untersuchung ergab, daß der linke obere Eckzahn vollausgebildet etwas oberhalb im Kiefer liegt und zwar neigt die Längsachse apikalwärts etwas nach distal. Die Wurzel des Milcheckzahnes zeigt medial Resorptionserscheinungen. Das Röntgendiagramm ergab für unten rechts ebenfalls eine Retention des zweiten Prämolaren, der ausgebildet mit einer

Kippung von 90° im Kiefer liegt und zwar schräg medio-distal mit der Krone disto-lingualwärts, wodurch die mediale Wurzel des ersten Molaren eine Abdrängung erfuhr, die dem ganzen ersten Molaren eine leichte Kippstellung nach mediolingual brachte. Aehnlich liegen die Verhältnisse links. Der zweite Prämolar liegt ebenfalls um 90° gekippt im Kieferknochen retiniert und zwar mit der Krone mehr medial, wodurch eine Abdrängung des ersten Molaren und ersten Prämolaren erfolgte, die beide ziemlich stark nach innen gekippt sind, während der erste Prämolar auch noch eine Neigung nach distal besitzt.

Außerdem zeigt das Röntgenbild eine leichte Aufhellung der Umgebung und eine eigentümliche Rarifikation der Spongiosabälkchen. Das Periost in den Alveolan erscheint in dieser Partie gegenüber dem normalen Zustande etwas verdickt.

Fragen wir uns nach der Aetiologie dieser Retention so dürfte eine Verlagerung der Zahnkeime neben Platzmangel in Betracht kommen. Meist bleibt der betreffende Milchzahn im Kiefer stehen, weil seine Wurzel infolge behinderten Durchbruches des Ersatzzahnes in der Resorption aufgehalten wird; das ist bei dem oberen Eckzahn der Fall; der permanente Eckzahn kann zufolge seiner großen Breite gar nicht so weit in den Alveolarkörper des Kiefers hereintreten, um die entsprechende Milchzahnwurzel zu erreichen, respektive zur vollständigen Resorption zu bringen (Scheff). Bei meinen Untersuchungen der 21 Schulkindern kam mir ebenfalls ein Fall von persistierendem oberen Milcheckzahn zu Gesicht, während ich die verspätete Dentition speziell der oberen Eckzähne unter 21 Fällen nicht weniger als viermal beobachten konnte. Stehenbleiben der Milchzähne ist nach Luniatscheck stets Folge und nicht die Ursache der Retention; der gleichen Anschauung ist neuestens Berten. Luniatscheck macht weiterhin zur primären Verlagerung von Zahnkeimen als Retentionsursache auf die relativ hohe Anlage des Ersatzkeimes vom Eckzahn aufmerksam und will die große Zahl der retinierten oberen Eckzähne darauf zurückzuführen. Aber es dürfte im vorliegenden Falle doch der Mangel an Raum wenigstens für die Retention des Eckzahnes ausschlaggebend sein; die Kiefer sind für die relativ großen Zähne etwas zu eng.

Für die beiden retinierten Prämolaren kommt neben dem Raummangel noch die Verlagerung der Zähne in Betracht. Die Verlagerung ist in den meisten Fällen eine primäre Keimverlagerung. Im vorliegenden Falle ist eine primäre Keimverlagerung sehr wohl denkbar, da der Zahnkeim nicht in der Richtung der Durchbruchsbahn liegt, sondern sich in Querlage oberhalb der Wurzeln der schon durchgebrochenen Zähne befindet und durch diese an ihrem weiteren Vorrücken behindert werden. Zudem spricht auch die bilaterale Anordnung für diese Annahme.

Weiterhin wäre in unserem Falle vielleicht noch an ein Behinderung im Zahndurchbruch zu denken durch Störunge während der Entwicklungsperiode. Nach Port und Euler lieg eine Verdrängung der Zahnanlage durch Geschwülste wie Ador tome und Sarkome sehr wohl im Bereiche der Möglichkeit obwohl im vorliegenden Falle diese Voraussetzung gegebe ist, dürfte sie doch m. E. nicht leichthin zutreffend sein, d die Verlagerung eine konzentrisch bilaterale ist und der Tumo doch nur linksseitig war.

Entzündungen des Zahnfollikels und seiner Umgebung i Form von exsudativ-degenerativen Prozessen als Reaktion au dié Röntgenbestrahlungen ist ein Moment für behinderten Zahn durchbruch, das nicht ganz außer Acht gelassen werden kann Schon Récamier fand bei seinen Experimenten Retention vo Zähnen als Begleiterscheinungen allgemeiner oder lokaler Wachs tumshemmungen nach Röntgenbestrahlung und sind wohl al Folge von sklerosierenden Prozessen aufzufassen, die sich a dem Zahnfollikel, bezw. der Wurzelhaut abspielen. Wir wisse ja, daß das Wurzelwachstum der Premolaren im 8. Lebensjahr noch nicht abgeschlossen ist, und daß die in Perliferation befind liche Wurzelhaut um so eher Veränderungen ausgesetzt ist. Weitere Experimente müßten allerdings erst den sicheren Bewei erbringen.

Unter den Bißanomalien unterscheiden wir primäre Ano malien, welche während der Entwicklung des Gebisses ins besondere während der Zeit der Dentition auftreten und au pathologischen Verhältnissen basieren, die in dem Kiefer ode in dem Zahnkeime gelegen sind; sekundäre Anomalien, welch als Störungen von außen auf den Kiefer einwirken (Euler). Progenie d. h. unterer Molarenvorbiß haben wir in unserer Falle wohl als primäre Anomalie zu deuten, die ererbt ode in inneren Störungsursachen begründet ist. Mayrhofer denk gerade bei Progenie an Ausfallserscheinungen von seiten de Schilddrüse, was an Hand seines Materials sehr überzeugen ist, aber in unserem Falle durch den Mangel anderweitige Kriterien schwierig nachzuweisen wäre.

Greifbarere Form besitzen die Ursachen, die zu sekundäre Anomalien führen; wir denken an Druckwirkungen als übl Angewohnheit der Kinder, wie Daumenlutschen etc. und a pathologische Ursachen, wie Mundatmung, die bei Kinder häufige Folge einer Hypertrophie der Rachenmandel, einer sog adenoiden Wucherung ist, wodurch der normale Atmungswe durch die Nase verlegt wird.

Eine der häufigsten Erscheinungen bei Mundatmern ist di Prognathie mit nach vorne geneigten Zähnen, d. h. der Zwischen kiefer ist wie nach oben abgebogen. Beide genannten Ursache

im vorliegenden Falle für die Störung im Zwischenkiefer verantwortlich zu machen, erscheint zwar durch die negierenden Aussagen der Mutter des Patienten nicht tunlich, obwohl die Aussagen selbstverständlich mit einer gewissen Vorsicht aufgenommen werden müssen. Anderseits aber sind die Störungen doch geringer Art und in der Hauptsache auf dem linken Schneidezahn konzentriert, sodaß auch das ganze klinische Bild mehr an eine lokale äußere Stellungsanomalie denken läßt, die durch den Raummangel der Zahnreihe einerseits bedingt ist, wofür ja auch die Retention des linken oberen Eckzahnes spricht; anderseits ihre Ursache in dem gestörten Verhältnis der oberen Frontzähne zu ihren Antagonisten hat (Kopfbiß, bezw. partieller Kreuzbiß!) Gerade die Antagonisten sind neben den verdrängenden Ursachen der selben Zahnreihe von ganz enormer Bedeutung für die richtige Zahnstellung, ein Einfluß, der so weit geht, daß durch einen Zahn z. B. unterer 6 Jahr Molar, der halbe Zahnbogen der anderen Zahnreihe im richtigen Aufbau gestört werden kann.

Läßt sich also zusammenfassend sagen, daß die Dentitio tarda vorwiegend wohl als primäre Anomalie aufzufassen ist und sekundäre Einflüsse wie Raummangel erst in zweiter Linie begünstigend einwirken, so dürften die Stellungsanomalien des Oberkiefers, bezw. Zwischenkiefers doch in der Hauptsache als lokale Störungen von seiten der selben Zahnreihe durch Raummangel und von seiten der Gegenzahnreihe als ungünstig abscheerende Momente der Antagonisten gedeutet werden. Begünstigt vielleicht durch Mundatmung und üble Angewohnheit. Stehen Zahn- und Kiefersystem einerseits in inniger Wechselbeziehung, sodaß eine Störung des einen Systems naturnotwendig beim andern System ebenfalls in Erscheinung tritt, so läßt sich anderseits im vorliegenden Falle das gesamte Wachstum des Unterkiefers doch sehr wohl im eigenen Rahmen betrachten. Der ganze klinische Symtomenkomplex an der äußeren Wangenhaut, den Lymphorganen und dem Unterkieferknochen selbst, deutet mit einer gewissen Wahrscheinlichkeit auf den destruktiven Einfluß der Röntgenbestrahlung hin, wodurch die Knochenatrophie als direkte und indirekte Folge ausgelöst worden ist.

Bei der Bewertung dieses Falles muß allerdings noch in besondere Erwähnung gebracht werden, daß ein Sarkom vorausgegangen war, eine maligne infiltrierende Geschwulst, die ohne Behandlung sicher zum baldigen Tode führen würde. Da nur ein radikales chirurgisches Vorgehen Aussicht auf Erfolg verspricht, wären durch einen solchen Eingriff schwere Gesichtsdefekte und kosmetisch schlechte Resultate kaum zu umgehen,

Demgegenüber aber ist in unserem Falle durch die röntgenologische Behandlung das Sarkom nicht nur geheilt worden.

sondern es sind auch keinerlei Rezidiverscheinungen aufgetreten innerhalb eines Zeitraumes von fast 8 Jahren, sodaß von einer Dauerheilung gesprochen werden kann; eine Tatsache, die in kein Verhältnis zu setzen ist mit einer chirurgischen Behandlung sodaß diesen Erfolgen gegenüber die Wachstumsstörung ohne weiteres in Kauf genommen werden kann.

Das Wort von Roux findet seine Bestätigung: „Bei der Aufstellung des menschlichen Gebisses entsteht ein Kampf um Raum und Nahrung, der dahin gelöst wird, daß alle Teile sich in einem labilen Gleichgewichtszustand befinden". Oder wie Herber sagt: „Lediglich das Vorhandensein der Zähne ist durch Anlage bestimmt, wie sich die Zähne in Größe, Form und vor allen Dingen in ihrer Stellung entwickeln, ist Lebensprodukt".

Zum Schlusse meiner Arbeit ist es mir eine angenehme Pflicht Herrn Privat-Dozent Dr. Hauenstein für die gütige Ueberlassung des Falles zu danken; ebenso bringe ich Herrn Prof. Dr. Stettner und in besonderem Maße Herrn Priv.-Doz. Dr. Hauenstein für manchen Hinweis und Ratschlag meinen verbindlichsten Dank zum Ausdruck.

Literaturangabe.

1. Aschner, Ueber die Funktion der Hypophyse, Verhandl. d. deutschen Ges. f. Chirurgie Berlin 1910.
2. Baelz E., Das Wachstum der Geschlechter zur Pubertätszeit, Verh. d. Berl. Ges. f. Anthr. 1901.
3. Bärmann und Linser, Ueber die lokale und allgemeine Wirkung der X-Strahlen, Münch. med. Woch. 1904.
4. Bang, Chemische Untersuchungen der lymph. Organe.
5. Basch, Beziehung der Thymus zum Nervensystem, Jahrb. f. Kinderheilkunde, Bd. 58.
6. Berten, Das Stehenbleiben der Milchzähne, ihre Deutung und Betung. Deutsch. zahnärztl. Wochenschr. Nr. 136.
7. Biedl, Innere Sekretion, ihre physiologische Grundlage und pathol. Bedeutung.
8. Busch, Anomalien der Zähne, Handb. d. Zahnhlk.
9. Cameres, Untersuchungen über Massenwachstum und Längenwachstum der Kinder. Jahrb. f. Kinderheilkunde Nr. 36.
10. Christen, Ueber biologische Strahlenwirkung. Strahlentherapie 1919. Bd. IX.
11. Ephraims, Ein Fall von einseitiger Gesichtsatrophie. Berliner klin. Woch. 1889.
12. Fischer Gido, Biologie, Ergeb. d. ges. Zahnh. I. 1.
13. Fischer Gido, Bau und Entwicklung der Mundhöhle, Leipzig 1909.
14. Fleischmann, Tetanie und Schmelzhypoplasien der Zähne, deutsch. med. Woch. 1909.
15. Försterling, Ueber allgemeine und partielle Wachstumsstörungen nach kurzdauernden Röntgenbestrahlungen an Säugetieren. Arch. f. klin. Chir. 1906 Bd 81.
16. Fraenkel, Streustrahlung oder endokrine Drüsenwirkung, deutsche med. Woch. 1921.
17. Franke, Ueber Wachstum und Verbildungen der Kiefer- und Nasenscheidewand 1921.
18. Gocht Hermann, Handbuch der Röntgenlehre 1921.
20. Gotthardt Peter, Ueber Zahnschädigungen nach Röntgenbestrahlungen. Fortschr. a. d. Ges. d. Röntg. Bd. XXX.
21. Hagenbach, Ueber die Funktion der Schilddrüse u. der Ephitelkörperchen. Mitteil. a. d. Grenzgeb. 1907.
22. Hauenstein, Beitrag zur chir. Behandlung der Mißbildungen im Zahnkiefersystem. Ergeb. d. g. Zahnh. 1923 Bd. VII. Heft 2/4.
23. Hertwig, Allgemeine Biologie.
24. Hochsinger, Zur Lehre von den luetischen Hemmungsbildungen der Zähne.
25. Holfelder Hans, die biolog. Wirkung der Röntgenstr. und ihr Einfluß auf d. inn. Sekretion. Med. Klin. 1921 Nr. 6.
26. Iselin, Ueber Wachstumsschädigungen junger Tiere durch Röntgenstrahlen. Fortschr. a. d. Geb. d. Röntg. 1913. Bd. XIX.
27. Kranz, Innere Sekretion in Beziehung zur Kieferbildung und Zahnentwicklung. Deutsch. Zahnhlk. in Vortr. Heft 32.

28. Krause Paul, Die biologischen Wirkungen der Röntgenstrahlen auf tier- und menschl. Gewebe. X Röntgenkongreß Berlin 1914.
29. Loos, Zahn- und Knochenwachstum und innere Sekretion. Ergeb. d. ges. Zahnh. Bd. III. 1.
30. Martin Rudolf, Lehrbuch d. Anthropologie.
31. Mayrhofer, Kretinismus und Gebiß. Erg. d. ges. Zahnh. IV. 2. 1914.
32. Peters, Die Wirkung lokalisierter in Interwallen erfolgender Röntgenbestr. auf blutbild Org., Niere und Jest. Fortschr. a. d. Geb. d. Röntg. 16. 2.
33. Port und Euler, Lehrbuch der Zahnheilkunde.
34. Pfaff, Abnormitäten der Zähne und Kiefer und ihre Behandlung. Erg. d. ges. Zahnhl. II. 1, 2, 3.
35. Reinmöller, Die zahnärztliche Röntgenologie.
36. Seitz und Wintz, die Röntgenbestrahlung der Genitalsarkome und anderer Sarkome und ihre Erfolge. Münch med. Woch. 1918.
37. Scheff, Handbuch der Zahnheilkunde.
38. Schwalbe, Die Morphologie der Mißbildungen des Menschen und der Tiere, Jena 1911.
39. Stumme, Akromagelie und Hypophyse. Arch. f. klin. Chir. 1908.
40. Wintz, Die wirksame Röntgenstrahlenenergie in der Tiefertherapie und ihre Messung. Münch. med. Woch. 1917.
41. Wintz, Röntgenschädigungen. Fortschr. a. d. G. d. Rö. Röntgenkongreß 1922. Bd. XXX.

Lebenslauf.

Geboren zu Hausen, Bez.-Amt Obernburg am 23. 6. 01, besuchte ich die dortige Volksschule und trat dann in das Knabenseminar St. Ludwig und später St. Ottilien ein, wo ich die unteren Gymnasialklassen mit Erfolg besuchte. Trat dann an das humanistische Gymnasium zu Dillingen a. D. in die Obersekunda über, wo ich auch 1922 absolvierte.

Ohne mein Studium durch militärische Dienstpflicht unterbrochen zu haben, trat ich an die Universität zu Erlangen über, woselbst ich das Studium der Zahnheilkunde ergriff. In Würzburg setzte ich ein Semester im Sommer 1924 mein Studium fort und siedelte dann wieder nach Erlangen über, wo ich November 1925 die zahnärztliche Staatsprüfung mit Note I ablegte.